This is a digital copy of a book that was preserved for generations on library shelves before it was carefully scanned by Google as part of a project to make the world's books discoverable online.

It has survived long enough for the copyright to expire and the book to enter the public domain. A public domain book is one that was never subject to copyright or whose legal copyright term has expired. Whether a book is in the public domain may vary country to country. Public domain books are our gateways to the past, representing a wealth of history, culture and knowledge that's often difficult to discover.

Marks, notations and other marginalia present in the original volume will appear in this file - a reminder of this book's long journey from the publisher to a library and finally to you.

Usage guidelines

Google is proud to partner with libraries to digitize public domain materials and make them widely accessible. Public domain books belong to the public and we are merely their custodians. Nevertheless, this work is expensive, so in order to keep providing this resource, we have taken steps to prevent abuse by commercial parties, including placing technical restrictions on automated querying.

We also ask that you:

+ *Make non-commercial use of the files* We designed Google Book Search for use by individuals, and we request that you use these files for personal, non-commercial purposes.

+ *Refrain from automated querying* Do not send automated queries of any sort to Google's system: If you are conducting research on machine translation, optical character recognition or other areas where access to a large amount of text is helpful, please contact us. We encourage the use of public domain materials for these purposes and may be able to help.

+ *Maintain attribution* The Google "watermark" you see on each file is essential for informing people about this project and helping them find additional materials through Google Book Search. Please do not remove it.

+ *Keep it legal* Whatever your use, remember that you are responsible for ensuring that what you are doing is legal. Do not assume that just because we believe a book is in the public domain for users in the United States, that the work is also in the public domain for users in other countries. Whether a book is still in copyright varies from country to country, and we can't offer guidance on whether any specific use of any specific book is allowed. Please do not assume that a book's appearance in Google Book Search means it can be used in any manner anywhere in the world. Copyright infringement liability can be quite severe.

About Google Book Search

Google's mission is to organize the world's information and to make it universally accessible and useful. Google Book Search helps readers discover the world's books while helping authors and publishers reach new audiences. You can search through the full text of this book on the web at `http://books.google.com/`

Über dieses Buch

Dies ist ein digitales Exemplar eines Buches, das seit Generationen in den Regalen der Bibliotheken aufbewahrt wurde, bevor es von Google im Rahmen eines Projekts, mit dem die Bücher dieser Welt online verfügbar gemacht werden sollen, sorgfältig gescannt wurde.

Das Buch hat das Urheberrecht überdauert und kann nun öffentlich zugänglich gemacht werden. Ein öffentlich zugängliches Buch ist ein Buch, das niemals Urheberrechten unterlag oder bei dem die Schutzfrist des Urheberrechts abgelaufen ist. Ob ein Buch öffentlich zugänglich ist, kann von Land zu Land unterschiedlich sein. Öffentlich zugängliche Bücher sind unser Tor zur Vergangenheit und stellen ein geschichtliches, kulturelles und wissenschaftliches Vermögen dar, das häufig nur schwierig zu entdecken ist.

Gebrauchsspuren, Anmerkungen und andere Randbemerkungen, die im Originalband enthalten sind, finden sich auch in dieser Datei – eine Erinnerung an die lange Reise, die das Buch vom Verleger zu einer Bibliothek und weiter zu Ihnen hinter sich gebracht hat.

Nutzungsrichtlinien

Google ist stolz, mit Bibliotheken in partnerschaftlicher Zusammenarbeit öffentlich zugängliches Material zu digitalisieren und einer breiten Masse zugänglich zu machen. Öffentlich zugängliche Bücher gehören der Öffentlichkeit, und wir sind nur ihre Hüter. Nichtsdestotrotz ist diese Arbeit kostspielig. Um diese Ressource weiterhin zur Verfügung stellen zu können, haben wir Schritte unternommen, um den Missbrauch durch kommerzielle Parteien zu verhindern. Dazu gehören technische Einschränkungen für automatisierte Abfragen.

Wir bitten Sie um Einhaltung folgender Richtlinien:

+ *Nutzung der Dateien zu nichtkommerziellen Zwecken* Wir haben Google Buchsuche für Endanwender konzipiert und möchten, dass Sie diese Dateien nur für persönliche, nichtkommerzielle Zwecke verwenden.

+ *Keine automatisierten Abfragen* Senden Sie keine automatisierten Abfragen irgendwelcher Art an das Google-System. Wenn Sie Recherchen über maschinelle Übersetzung, optische Zeichenerkennung oder andere Bereiche durchführen, in denen der Zugang zu Text in großen Mengen nützlich ist, wenden Sie sich bitte an uns. Wir fördern die Nutzung des öffentlich zugänglichen Materials für diese Zwecke und können Ihnen unter Umständen helfen.

+ *Beibehaltung von Google-Markenelementen* Das "Wasserzeichen" von Google, das Sie in jeder Datei finden, ist wichtig zur Information über dieses Projekt und hilft den Anwendern weiteres Material über Google Buchsuche zu finden. Bitte entfernen Sie das Wasserzeichen nicht.

+ *Bewegen Sie sich innerhalb der Legalität* Unabhängig von Ihrem Verwendungszweck müssen Sie sich Ihrer Verantwortung bewusst sein, sicherzustellen, dass Ihre Nutzung legal ist. Gehen Sie nicht davon aus, dass ein Buch, das nach unserem Dafürhalten für Nutzer in den USA öffentlich zugänglich ist, auch für Nutzer in anderen Ländern öffentlich zugänglich ist. Ob ein Buch noch dem Urheberrecht unterliegt, ist von Land zu Land verschieden. Wir können keine Beratung leisten, ob eine bestimmte Nutzung eines bestimmten Buches gesetzlich zulässig ist. Gehen Sie nicht davon aus, dass das Erscheinen eines Buchs in Google Buchsuche bedeutet, dass es in jeder Form und überall auf der Welt verwendet werden kann. Eine Urheberrechtsverletzung kann schwerwiegende Folgen haben.

Über Google Buchsuche

Das Ziel von Google besteht darin, die weltweiten Informationen zu organisieren und allgemein nutzbar und zugänglich zu machen. Google Buchsuche hilft Lesern dabei, die Bücher dieser Welt zu entdecken, und unterstützt Autoren und Verleger dabei, neue Zielgruppen zu erreichen. Den gesamten Buchtext können Sie im Internet unter `http://books.google.com` durchsuchen.

LANE MEDICAL LIBRARY STANFORD STOR
N88.14 R4 1881
Nephritis und Albuminurie : Pathologisch
24503376112

LANE MEDICAL LIBRARY
SAN FRANCISCO

NEPHRITIS

UND

ALBUMINURIE.

PATHOLOGISCH-ANATOMISCHE UNTERSUCHUNG

VON

Dr. HUGO RIBBERT,
PRIVATDOCENT FÜR PATHOLOGISCHE ANATOMIE UND ASSISTENT AM PATHOLOGISCHEN INSTITUT IN BONN.

MIT EINER LITHOGRAPHIRTEN TAFEL.

BONN
VERLAG VON MAX COHEN & SOHN (FR. COHEN)
1881.

N88
I4R4

NEPHRITIS

UND

ALBUMINURIE.

PATHOLOGISCH-ANATOMISCHE UNTERSUCHUNG

VON

Dr. HUGO RIBBERT,
PRIVATDOCENT FÜR PATHOLOGISCHE ANATOMIE UND ASSISTENT AM PATHOLOGISCHEN INSTITUT IN BONN.

MIT EINER LITHOGRAPHIRTEN TAFEL.

LANE LIBRARY

BONN

VERLAG VON MAX COHEN & SOHN (FR. COHEN)

1881.

LANE LIBRARY

188
.4R4
1881

EINLEITUNG.

Den aussergewöhnlich zahlreichen Arbeiten über die Nephritiden entspricht keineswegs eine befriedigende Klarheit der Anschauungen. Trotz der eifrigsten Bemühungen gelang es nicht, die mannigfachen anatomischen Bilder in allgemein anerkannte Rubriken zu bringen. Es liegt das ohne Zweifel wesentlich an dem Umstande, dass man so sehr selten Gelegenheit hat, die Anfangsstadien der Nierenentzündungen zu untersuchen, dass man daher nicht in jedem Falle im Stande ist zu sagen, welches die wesentliche Erkrankung und welches Folgezustände sind. Diese Schwierigkeit, aus anatomischen Bildern allein eine Eintheilung abzuleiten, führte dazu, dass der Anatom klinische Begriffe zu Hülfe nahm, dass er in erster Linie zwischen acuter und chronischer Nephritis unterschied und der Kliniker suchte aus den ihn besonders interessirenden Momenten Anhaltspunkte für die Eintheilung zu gewinnen. So entstanden denn die denkbar verschiedensten Klassificirungen. Wenn der Eine sämmtliche am Sectionstisch beobachteten Formen nur für Stadien ein und desselben Processes hielt, so machte ein Anderer aus jedem dieser Stadien eine eigene Form. Hier theilte man im wesentlichen ein in parenchymatöse und interstitielle Nephritis, dort glaubte man eine derartige Trennung verwerfen zu müssen.

Während auf der einen Seite das Epithel der Harnkanälchen stets als primär erkrankt bezeichnet wird, soll auf der anderen das Bindegewebe den Anfang machen. Von wieder Anderen werden die Nephritiden nach dem äusseren Aussehen der einzelnen Nieren eingetheilt. Kurz fast ein Jeder, der sich mit der Nephritis genauer befasste, fand ein neues Eintheilungsprincip, und diese Verwirrung dauert heute noch an.

9310

Bei allen diesen Bemühungen glaubte man in erster Linie stets die Hauptmasse des Organs, das Epithel der Harnkanälchen und das interstitielle Bindegewebe berücksichtigen zu müssen. Man pflegte immer einen wichtigen Bestandtheil der Niere, die Glomeruli, einer aufmerksamen Beachtung nicht zu würdigen, man betrachtete sie nur nebenbei, hielt ihre Veränderungen für untergeordneter Natur gegenüber denen des übrigen Parenchyms.

Und doch müssen wir ihnen sowohl unter physiologischen wie pathologischen Verhältnissen so ausserordentlich wichtige Functionen zuschreiben. Wir wissen, dass sie normalerweise den bedeutendsten Bestandtheil des Harns, das Wasser, liefern. In wie weit dasselbe bei seinem Austritt aus dem Glomerulus auch schon sonstige im Harn erscheinende Substanzen enthält, ist freilich noch nicht sicher gestellt.

Wir wissen weiterhin, dass die Malpighischen Körperchen unter pathologischen Bedingungen einen grossen Theil, wenn nicht die Gesammtmenge des im Harn vorfindlichen Eiweisses liefern. Wir sind darüber durch die Arbeiten von Nussbaum[55], Posner[60] und mir genügend vergewissert. Diese unsere Kenntniss von den Functionen der Glomeruli verwerthete man denn auch für die Nephritiden. Man machte für die vermehrte und verminderte Wasserabscheidung die Glomeruli verantwortlich, freilich ohne dass man genauere Anhaltspunkte über das Zustandekommen dieser Veränderungen gewonnen hätte.

Aber trotzdem lag die anatomische Forschung bezüglich der Malpighischen Körperchen lange brach. In allen älteren Arbeiten und noch in fast sämmtlichen neueren Lehrbüchern lesen wir nur ganz allgemeine Schilderungen. Da findet sich eine grössere oder geringere Blutfülle erwähnt, da lesen wir Angaben über eine trübe Beschaffenheit der Glomeruli, über deutlich oder undeutlich, zahlreich oder in geringer Anzahl hervortretende Kerne, über stärkere und geringere fettige Degeneration. Da finden wir dann ferner Auseinandersetzungen über die Schrumpfungsvorgänge, über die Umwandlung der Glomeruli zu derben fibrösen Knötchen.

Aber engere Beziehungen zwischen den Malpighischen Körperchen und dem übrigen Parenchym vermuthete man nicht, Veränderungen des letzteren sollte nach allgemeiner Anschauung die jener nur zur Folge haben. Man vernachlässigte demgemäss auch die genaueren anatomischen Untersuchungen der Glomeruli unter

0152

den verschiedenen pathologischen Bedingungen, zumal die normale Struktur derselben nur ungenügend gekannt war.

Man kann sich in der That darüber wundern, dass dem so war, denn da wir nach unseren heutigen Anschauungen über Entzündung den Gefässapparat stets in erster Linie berücksichtigen, so hätte man erwarten sollen, das die Glomeruli, die doch wesentlich nur aus Gefässen bestehen, mehr Beachtung gefunden hätten. Allein es hat lange gedauert, ehe man auch sie genügend würdigte. Erst in ganz jüngster Zeit mehren sich die Beschreibungen pathologischer Zustände der Glomeruli und der Ausdruck „Glomerulonephritis," von Klebs*) zuerst gebraucht, hat sich Bürgerrecht erworben. Jedoch ist noch keineswegs völlige Einsicht erzielt, noch streitet man sich darüber, was unter jener Bezeichnung zu verstehen sei.

Ich habe seit langer Zeit mein Augenmerk auf die pathologisch-anatomischen Vorgänge bei der Glomerulonephritis gerichtet, habe letztere genauer nach allen Richtungen untersucht, ihre räumliche, zeitliche, und causale Beziehung zu der Gesammterkrankung der Niere ins Auge gefasst und endlich ihr Verhältniss zur Albuminurie klar zu legen mich bemüht.

Die vorzulegenden Resultate leite ich mit einer Besprechung der typischen Glomerulonephritis ein.

---

*) Lehrbuch der spec. patholog Anatomie.

Normale Struktur des Glomerulus.

Bevor pathologische Verhältnisse geschildert werden, muss die normale Struktur der Glomeruli einer Besprechung unterzogen werden. Dass die Capillaren in toto, als Knäuel, gegen den Kapselraum durch eine flache, am normalen Glomerulus des Erwachsenen nur sehr schwer wahrnehmbare Epithellage abgeschieden werden, ist anerkannt. Neuerdings lassen aber die Forscher (Langhans[35]), Heidenhein*) das Epithel auch zwischen den Schlingen vorhanden sein. Ich selbst habe in meiner Mittheilung über die Entwicklung der Glomeruli**) in Fig. 3 dargestellt, wie nach Bildung der doppelten Halbkugelschaale aus dem Ende der Harnkanälchen die Zellen der inneren Lamelle zum Theil durch die Capillarschlingen vorgewölbt werden, zum Theil in deren Winkelstellen hineinragen. Diese letzteren Zellen werden, bei weiterer Ausbildung des Gefässnetzes, von diesen umschlossen und müssen sich dabei natürlich den Lücken zwischen den Capillaren anpassen, sie werden eckig, spindelig etc. und können so Bindegewebezellen vortäuschen. Wie Langhans[35] hervorhebt, ist Axel-key[32] offenbar durch derartig modificirte Epithelien veranlasst worden, reichliche sternförmige Bindegewebezellen zwischen den Capillaren anzunehmen.

Die Glomeruli bestehen also der Hauptsache nach aus Capillarschlingen mit Epithelüberzug und letzterem müssen fast sämmtliche Kerne, die man am normalen Glomerulus wahrnimmt, zugeschrieben werden, da dem Gefässknäuel selbst, wie ich nachweisen werde, nur sehr spärliche Kerne zukommen. Ich muss auf diesen Punkt besonderes Gewicht legen, weil Langhans u. A. A. eine Wucherung der Capillarkerne beschreiben. Man nimmt als selbstverständlich an, dass in der Gefässwand auch Kerne vorhanden sind, ohne dass bis jetzt die Frage aufgeworfen wäre, ob dem auch wirklich so ist.

*) Handbuch der Physiologie Bd. V. S. 296.

**) Arch. f. mikrosc. Anat. Bd. XVII. S. 113.

a. Kerne der Gefässwandung des Glomerulus.

Zum Studium dieser Verhältnisse eignen sich besonders möglichst jugendliche Organe, weil das Epithel hier noch hoch ist und zu Verwechslungen nicht leicht Veranlassung geben kann. Dabei darf dann nicht vergessen werden, dass man über die Zugehörigkeit von Kernen zur Wandung nicht urtheilen kann, wenn man letztere von der Fläche sieht, dass eine Entscheidung mit Sicherheit nur möglich ist, wenn der Kern in der quer getroffenen Wandung vom doppelten Contur derselben begrenzt ist.

Wenn man nun eine embryonale Niere mit farblosem Leim injicirt, so dass die Lumina auf guten Schnitten weit offen stehn, so bekommt man bei Anwendung guter Kernfärbemittel Bilder, wie ich sie in Fig. 1 dargestellt habe. Man sieht lange Strecken, ganze Windungen der Capillaren mit ihrem scheinbar leeren Lumen, aber ohne jeden Kern. Während das ungetheilte Vas afferens sowie dessen grössere Aeste deutliche Kerne aufweisen (Fig. 1 bei a), ist das bei den eigenlichen Capillaren nicht mehr der Fall. Jene offenbaren Gefässkerne in den grösseren Aesten des Vas afferens färben sich gegenüber den granulirt aussehenden Epithelkernen gleichmässig und intensiver als jene. Normale Glomeruli Erwachsener, auf gleiche Weise injicirt, sind zwar weniger leicht zu untersuchen, bestätigen aber im wesentlichen das an embryonalen Nieren Gesehene. Die so nur spärlich darstellbaren Kerne müssen ihrer Lage entsprechend platt sein, dahèr auf Querschnitten spindelig erscheinen. Damit ist aber die Darstellung von Langhans unvereinbar, der die weiter unten genauer zu besprechenden Kerne als „klein, rund, von 0,006—0,008 mm. Durchmesser, also genau den normalen Capillar-Kernen gleich", schildert.

Ich behandelte ferne normale Glomeruli mit verschiedenen Macerationsflüssigkeiten und darauf mit einem feinen Pinsel, um die Schlingen von einander zu trennen und die anhaftenden Epithelien zu entfernen. Die Glomeruli waren vorher mit guten Kernfärbemitteln gefärbt. So erhielt ich Präparate, an denen ich kaum noch Kerne entdecken konnte, an denen aber die Gefässschlingen in toto erhalten waren. Der ganzen Manipulation selbst kann aber ein derartiger Mangel an Kernen nicht zur Last gelegt werden, da man die Kerne der Wandung nicht entfernen kann,

ohne letztere zu zerstören. Mit Sicherheit liessen sich auch hier nur in den grösseren Schlingen Kerne in der Wandung nachweisen, die übrigen mussten etwa nicht entfernten Epithelien zugeschrieben werden.

Auf Grund dieser Beobachtungen müssen daher die Gefässschlingen der Glomeruli als äusserst kernarm angesehen werden und ich stehe nicht an, die feinsten Verzweigungen der Gefässknäuel, diejenigen also, die dem Kapselraum zugekehrt sind, als kernlos zu bezeichnen.

Diese auffallende Erscheinung der Kernlosigkeit der Capillarwandungen der Glomeruli muss wohl in Beziehung zur physiologischen Function und in Zusammenhang gebracht werden mit der Unmöglichkeit, durch Behandlung mit salpetersaurem Silber eine Endothelzeichnung im Capillarknäuel hervorzurufen. Es ist wohl anzunehmen, dass beide Erscheinungen in der Entwicklung der Glomeruli eine Erklärung finden werden, aber es ist mir nicht gelungen, Sicheres darüber zu eruiren. So viel wurde mir immerhin wahrscheinlich, dass die einzelnen Glomerulusschlingen nicht nach Art der gewöhnlichen Gefässneubildung entstehen, sondern dass die Entwicklung derselben ähnlich vor sich geht, wie die Bildung der halbzirkelförmigen Kanäle des Ohres, durch Längsausstülpung auf eine bestimmte Strecke und Abschnürung der ausgestülpten Parthie.

b. Epithel des Glomerulus.

Die normale Struktur der Glomeruli anlangend muss weiterhin hervorgehoben werden, dass die Epithellage des Gefässknäuels und der Kapsel genetisch echtes Epithel ist.

Ziegler[92] hat sich neuerdings, gelegentlich seiner Mittheilungen über die Schrumpfung der Glomeruli für die Auffassung Löwes*) erklärt, der die fraglichen Zellen vom Bauchfell herleitete, daher als Endothelien auffasste. Ich halte es für angezeigt, hier in Kürze meine anderweitig**) gegebene Widerlegung der Löweschen Darstellung zu recapituliren. Ich habe gezeigt, dass die ganze Darstellung desselben unklar ist, dass Alles, was er als dunkle, nicht genauer definirbare, vom Bauchfell abzuleitende

*) Arch. f. mikrosc. Anat. Bd. XVI. Heft 3.
**) a. a. O.

Zellhaufen beschreibt, bei genauer Betrachtung als umgestaltetes Ende der Harnkanälchen mit beginnender Gefässknäuelbildung sich auswies, dass Löwe über die Bildung der Glomeruli aus jenen Zellhaufen nichts mittheilt, dass dagegen die Ansicht von Toldt über die Gomerulusentwicklung aus den letzten Enden der Harnkanälchen einfach und plausibel ist. Ich habe diese Ansicht durch Injectionen vom Blutgefäss- und Harnkänälchenapparat aus erhärtet und es ist damit jeder Zweifel betreffs der Genese des Zellüberzuges des Gefässknäuels und der Kapsel gehoben.

Wesen der Glomerulonephritis.

Als wesentliches Criterium der Glomerulonephritis galt nun immer ein abnorm hoher Kerngehalt des Malpighischen Körperchens. Entsprechend den verschiedenen Möglichkeiten für die Herkunft der Kernvermehrung sind auch verschiedene Erklärungen versucht worden. Man hat sie sowohl aus dem Blute, wie aus der Wandung der Capillaren, sowohl aus dem Epithel wie aus dem interstitiellen Bindegewebe herleiten wollen. Ja, verschiedene Autoren halten die Glomerulonephritis nicht einmal für eine einheitliche Erkrankung, sondern lassen für verschiedene Fälle verschiedene Erklärungsweisen gelten.

a. Bisherige Beobachtungen.

Klebs*) war der erste, der eine genaue Darstellung gab. Er hält die gewucherten Kerne für bindegewebiger Natur, herrührend von dem Bindegewebe, das seiner Ansicht nach zwischen den Schlingen existirt. Er beschreibt andererseits eine Schwellung, Desquamation und Zerfall des Knäuel- und Kapselepithels, gleichzeitig ablaufend mit jener Bindegewebswucherung Doch ist letztere ihm das Wesentliche.

Lediglich als Wucherung und Desquamation des Epithels wird die Glomerulonephritis von Litten[44] dargestellt.

Langhans[35] begnügt sich nicht mit diesen Angaben, sondern stellt drei differente Formen auf, wobei er die Binde-

*) a. a. O.

gewebswucherung verwirft, da eine solche nicht vorkommen kann, weil eben seiner Ansicht nach zwischen den Capillarschlingen kein Bindegewebe vorhanden ist. Es existirt für ihn einmal eine Wucherung und ein Abfall des Glomerulurepithels. Dasselbe schwelle kolben- und keulenförmig an, löse sich allmählich von seiner Unterlage und falle schliesslich in den Kapselraum, hier oft in grosser Menge sich ansammelnd.

Er kennt zweitens eine Veränderung, die vorwiegend dem Kapselepithel zukommt und wobei dieses ähnliche Processe wie das Knäuelepithel durchmacht. Und endlich drittens beschreibt er eine Wucherung der Capillarkerne, die durch Ausfüllung des Lumens zur Unwegsamkeit der Capillarschlingen führen soll.

b. Capillarkernwucherung.

Auf die letztere Form von Glomerulonephrtis gehe ich nun zunächst ein. Nach Langhaus soll der ganze Kapselraum von dem erheblich vergrösserten Glomerulus eingenommen werden, der besonders im frischen Zustande wie eine intensiv trübe Masse sich ausnehme. Am erhärteten Präparat träten die vorher kaum sichtbaren Unterabtheilungen schärfer hervor. Das Epithel zeige in der Regel nur einfache Schwellung, namentlich des kernhaltigen Theiles und eine starke Dehnung der einzelnen Zellen durch die stärkere Wölbung der Capillaren. Die Zellen sollen dabei manchmal fester aufsitzen und schwerer zu isoliren sein. Das Lumen der leicht nach allen Richtungen auseinanderzuziehenden Capillaren sei in seinem Breitendurchmesser vergrössert, aber nicht hell, sondern von einer trüben, feinkörnigen Masse eingenommen, welche manchmal sparsame, selten reichliche kleine Fetttröpfchen enthielte. In ihr lägen zahlreiche Kerne, klein, rund, völlig den normalen Capillarkernen gleich (s. o.). Der ganze Inhalt quelle auf Druck aus Rissstellen hervor, zum Beweise, dass die Kerne nicht an der Capillarwand festhafteten, sondern in die feinkörnige Masse eingebettet seien.

Zur genauen Illustration seiner Beobachtungen giebt Langhans die Injectionsresultate bei seinen Nieren an. Es können nämlich die scheinbar ganz mit jener Masse ausgefüllten Schlingen doch noch für eine Injectionsmasse, also auch für Blut, durchgängig sein. Aber es bedürfe, um kaltflüssiges Berliner Blau

einzutreiben, manchmal eines erheblich höheren Druckes als am normalen Glomerulus. Die blaue Flüssigkeit dringe zuerst in der Axe der Capillaren als schmale Linie vor, um dann aber auch die an die Peripherie gedrängte feinkörnige Masse gleichmässig zu infiltriren. Zuweilen gelinge es aber auch beim höchsten Druck nicht, Berliner Blau in die feineren Schlingen hineinzutreiben.

Aehnlich verliefen meine Injectionen einzelner Nieren scharlachkranker Kinder. Die Organe zeigten, frisch untersucht, ganz ähnliche Verhältnisse, wie Langhans sie schildert und ich daher nicht zu wiederholen nöthig habe. Ich benutzte aus gleich zu erwähnenden Gründen eine farblose Leimmasse. Auch ich fand, dass es vielfach nicht gelang, die Capillarschlingen zu füllen. Die Glomeruli boten dann nach der Injection dasselbe Bild wie vor derselben, abgesehen von der prallen Füllung der zuführenden Gefässe und dem ersten Theilungsstücke derselben. Andere Gefässknäuel dagegen, und zwar die grössere Anzahl, zeigten auf Schnitten die Capillarlumina weit offen, wegen der Farblosigkeit der Leimmasse scheinbar leer. Gerade letzteren Umstands wegen zog ich die Leimlösung vor, weil dieselbe offenbar besser geeignet ist, etwaigen Gefässinhalt vor sich auszutreiben, als das Berliner Blau. Wenn trotzdem manche Glomeruli sich nicht füllten, so darf daraus nicht ohne Weiteres auf ihre Undurchgängigkeit geschlossen werden, denn auch in ganz normalen Nieren bleiben auch bei guten Injectionen manchmal Glomeruli ungefüllt. Farblos wählte ich die Lösung, damit nicht durch den Farbstoff feinere Verhältnisse verdeckt würden, ein Umstand, der dem Berliner Blau vielfach zur Last fällt. Letzteres diente daher nur zu Controllinjectionen. In gleichem Sinne kann man sich auch des absoluten Alkohols bedienen, der die bei kräftiger Injection prall gespannten Gefässwandungen zu starren Röhren erhärtet.

Betreffs der Controllinjection mit Berliner Blau bemerke ich, dass entsprechend der Darstellung von Langhans eine gleichmässige Füllung der Gefässe selten eintrat und meist eine Mischung der Inhaltsmasse mit der Flüssigkeit entstand.

Die Glomeruli aber, deren Inhaltsmasse durch die Leimlösung völlig ausgespült wurde, verhalten sich ganz intakt, soweit wenigstens mit dem Mikroscop erkannt werden kann. Sie enthalten ganz nach Analogie der normalen Verhältnisse nur äusserst spärliche, den grösseren Schlingen angehörige Kerne, an denen von

Wucherung nichts wahrzunehmen ist. Etwas Derartiges müsste aber doch vorhanden sein, wenn man mit Langhaus die im Lumen gelegenen Kerne der Wandung entstammen lässt.

Es liegt aber eine andere Erklärung des Befundes nahe. Nach Langhaus sind jene Kerne im Gefässlumen klein, rund und demnach, wie auch bezüglich ihres Durchmessers, den normalen Capillarkernen gleich. Ich hob schon oben hervor, wie wenig dieser letzte Punkt zur Wirklichkeit stimmt. Dagegen erinnern die Kerne im Lumen sehr an weisse Blutkörperchen, und für solche halte ich sie in der That. Ich vermuthe, dass wir es mit thrombotischer Abscheidung weisser Blutzellen zu thun haben. Welchen Factoren eine solche zuzuschreiben wäre, ergiebt sich aus der Ueberlegung, dass einmal die Gefässwandung wenn auch bei mikroscopischer Behandlung intakt, sicherlich Strukturveränderungen aufweist, da eine für Eiweiss durchgängige Wand wohl nicht mehr als normal gelten kann. Dazu kommen dann Aenderungen der Circulation, Verlangsamung des Blutstromes, wie solche in den Aufangsstadien der Nephritis stets vorhanden sein dürften. Wie dem aber auch sein mag, jedenfalls befinde ich mich in Uebereinstimmung mit Buhl[12]) der in seiner Abhandlung über den Brightschen Granularschwund der Nieren und Herzhypertrophie schreibt: — — „Denn eine Vermehrung der Kerne fand ich auch hier nicht mit Bestimmtheit, sondern nur eine Aufquellung der Substanz und Füllung der Glomerulusschlingen mit weissen Blutkörperchen, was den Eindruck von Kernvermehrung leicht veranlassen kann.“ Auf Grund meiner Auseinandersetzungen muss ich also für meine Fälle eine Capillarkernwucherung in Abrede stellen. Ich sage für meine Fälle, denn man könnte mir einwenden, die Verhältnisse hätten in den von Langhans beschriebenen Objekten anders gelegen, dort sei wirklich Kernwucherung der Gefässe vorhanden gewesen. Aber dagegen muss ich mich aus folgenden Gründen aussprechen. Einmal ist von Langhans ausser der Bemerkung, dass die im Lumen enthaltenen Kerne denen der Capillarwand völlig glichen (was sie ja in Wirklichkeit nicht thun!) nicht eine einzige beweisende Thatsache für seine Auffassung beigebracht worden. Lediglich der Umstand, dass die Kerne in den Gefässen liegen, lässt Langhans die Annahme einer Capillarkernwucherung machen, obgleich er selbst an die weissen Blutkörperchen gedacht

hat, da er ausdrücklich bemerkt, dass ihm über die Betheiligung derselben an dem gesammten Process alle Anhaltspunkte fehlen. Ich erinnere ferner an die Unwahrscheinlichkeit der ganzen Darstellung einer Capillarkernwucherung, eines Processes, bei der ohne Betheiligung der Zelle die Kerne wuchern, sich von der Zelle lösen und in das Gefässlumen hineinfallen. An eine Betheiligung des zum Kern gehörigen Zellprotoplasmas kann aber ja nicht gedacht werden, da einmal die Wandung durchaus intakt erscheint und dieselbe ausserdem nicht aus differenten Endothelien sich zusammensetzt.

Ich erinnere ferner an die oben ausführlicher dargelegte Kernarmuth der Glomerulusgefässe. Es ist nicht denkbar, dass so spärlich vorhandene Kerne zu einer so reichlichen, zum Verschluss des Lumens führenden Wucherung Veranlassung geben könnten.

Gerade bei Abschluss vorliegender Arbeit finde ich in einer Mittheilung Friedländers[19] über Herzhypertrophie die Angabe, dass bei Scarlatinanephritis „regelmässig an den Schlingen des Glomerulus selbst eine erhebliche Volumszunahme sowie eine Vermehrung der Kerne und eine Verdickung und Färbung der in der Norm sehr zarten, glashellen Capillarwände der Schlingen vorhanden sei; hierdurch wird eine vollständige Verlegung des Lumens der Schlingen bedingt.“ Offenbar hat hier Friedländer dieselben Fälle gesehen, die wir eben besprachen und ich muss auch für sie annehmen, dass es sich um Ausfüllung des Lumens durch weisse Blutkörperchen gehandelt habe.

Was die Verdickung und Trübung der Capillärwände angeht, so habe auch ich eine solche vielfach constatiren können. Aber die Verdickung ist selten hochgradig, man lässt sich leicht durch das aufgelagerte epitheliale Protoplasma verleiten, die Wandung für dicker zu halten, als sie ist. An injicirten Präparaten sieht man am leichtesten, dass von einer beträchtlichen Dickenzunahme nicht die Rede ist. Trübe allerdings sieht die Gefässwand oft aus, sie kann ja zur völligen fettigen Degeneration fortschreiten, wie man das im Verein mit anderweitigen Fettentartungen der Niere häufig antrifft.

Wenn ich somit die dritte von Langhans aufgestellte Form der Glomerulonephritis nicht anerkenne, so bleibt die Desquamation des Glomerulus- und Kapselepithels zu betrachten übrig.

c. Epitheldesquamation.

An der selbständigen Existenz der letzteren hege ich Zweifel, da ich nicht glaube, dass die von Langhaus in Fig. 4 gegebene Darstellung einen Zustand wiedergiebt, wie er sich durch Wucherung des Kapselepithels herausgebildet hat. Ehe ich jedoch darauf zurückkomme, führe ich die am Knäuelepithel gesammelten Beobachtungen an.

Für den Morbus Brighti hat Förster[1] Beobachtungen über Desquamation des den Capillarknäuel bekleidenden Epithels mitgetheilt. Er sagt: „In der Kapsel vieler Malpighischen Körperchen sind die Epithelien ebenfalls vergrössert abgestossen, in Zerfall begriffen, die Gefässknäuel daher nicht sichtbar, anämisch.“ Die Darstellungen von Klebs entsprechen Nieren scharlachkranker Kinder. Auch Litten beschreibt den Process nach Scharlach. Von Langhans finden wir die gleiche Erkrankung bei anderweitigen Nephritiden geschildert, ihm ist kein Fall von Glomerulonephritis nach Scharlach vorgekommen.

Meine eigenen Beobachtungen beziehen sich ebenfalls vorwiegend auf Scharlachnieren, soweit es wenigstens galt, das Typische des ganzen Processes festzustellen. Ferner diente mir zur Untersuchung ein nicht auf Scarlatina zurückzuführender Fall, den ich der Seltenheit halber ausführlicher anführe.

Es handelte sich um einen 43jährigen Mann, der mehrere Monate an Albuminurie bei erheblich verminderter Harnquantität gelitten hatte.

Im Sectionsprotocolle heisst es: Linke Niere gross, derb, prall, Kapsel leicht abziehbar, Oberfläche hyperämisch mit punktförmigen Ecchymosen. Auf der Schnittfläche sind beide Substanzen hyperämisch, auffallend ist eine gesprenkelte Hyperämie der Rinde. Letztere ist durchsetzt mit vielen weissgrauen, deutlich hervortretenden Pünktchen. Streifenförmige Trübung mit freiem Auge nicht zu erkennen. Rechte Niere sehr gross, Kapsel leicht trennbar, Oberfläche und Schnittfläche wie links. Ausserdem in den Columnae Bertini streifenförmige Trübung. In den Papillen radiäre weisse Streifen.

Aus der mikroscopischen Untersuchung geht hervor, dass in diesen Nieren hervorragend nur die Glomeruli erkrankt sind. Harnkanälchen sowohl wie interstitielles Gewebe sind ausser

geringfügiger Verbreiterung des letzteren und ganz schwacher Kernvermehrung in der Umgebung der Glomeruli nicht afficirt. Nur jenen streifenförmigen Trübungen entspricht eine geringe fettige Degeneration der Epithelien.

Die Glomeruli dagegen sind charakteristisch verändert. Für diese gilt die folgende Schilderung. Das Wesentliche derselben kann ebensowohl auch auf die Scharlachnephritis übertragen werden.

Wenn man einen frischen Schnitt bei schwacher Vergrösserung betrachtet, so fällt zunächst nur die aussergewöhnliche Grösse der Glomeruli auf. Man sieht ferner, dass zwischen Gefässknäuel und Kapsel eine unklare Masse eingeschoben ist. Am gehärteten Präparat treten bei Anwendung von Essigsäure oder, Kernfärbemitteln zahlreiche Kerne hervor, sowohl auf dem Glomerulus selbst, als in der jetzt deutlicher hervortretenden eingeschobenen Masse. Diese umgiebt den Glomerulus entweder ringsum, oder wenn der Stiel desselben mit durchschnitten wurde, als mehr weniger breiter Halbmond. In derselben bemerkt man nun, dass zu jedem Kern Protoplasma gehört, dessen äussere Form von den umgebenden Zellen abhängt. Man bekommt schon beim blossen Anblick derartiger Zellen den Eindruck, dass man es mit Epithelien zu thun hat; allein erst insolirte Glomeruli, oder solche, zwischen denen und ihrer Kapsel die eingeschobene Masse ausgefallen ist, verschaffen Gewissheit darüber, dass diese angehäuften und mit ihrem Längsdurchmesser concentrisch um den Capillarknäuel geschichteten Zellen als geschwellte und losgelöste Epithelien der letzteren und der Kapsel anzusehen sind. Man bemerkt nämlich auf den Capillaren die stark vergrösserten und besonders mit ihrem Kern erheblich prominirenden Epithelzellen aufsitzen, man verfolgt, wie sie sich loslösen, nur noch an einem Zipfel festhängen, und wie schliesslich durch Anhäufung der abgefallenen Zellen jene halbmondförmige Masse entsteht. Dabei nehmen die Epithelien, während sie sich loslösen, mancherlei Formen an. Sie werden keulenförmig, rund, spindelig, oval, oder auch durch kürzere und längere Ausläufer zackig. Ob sie dabei in Wirklichkeit mehr Protoplasma, oder wenigstens mehr Raum einnehmendes Protoplasma bekommen, als sie vorher hatten, oder ob nur der Umstand an ihrer Verdickung Schuld ist, dass der früher über die Capillaren herübergespannte membranartige Zellenleib, jetzt an Höhe zunimmt, weil seine Grundfläche eine wesentlich kleinere

wurde, ist nicht zu entscheiden. Der grösste Theil des Protoplasma sammelt sich bei der Anschwellung um den Kern an.

Bezüglich der Epithelien, die zwischen den Capillarschlingen liegen, sei bemerkt, dass auch sie deutliche Schwellungszustände aufweisen, dementsprechend die Lücken, in denen sie liegen, umfangreicher werden, da an ein Abfallen dieser Zellen in dem Kapselraum nicht zu denken ist.

Ganz gleichzeitig mit den so geschilderten Processen am Glomerulus verläuft nun ein gleicher an der Innenfläche der Kapsel. Die auch hier normalerweise nur platten Zellen sammeln um den anschwellenden Kern Protoplasma an, prominiren mehr und mehr, lösen sich allmählich von ihrer Basis und fallen ab. Ihre Formveränderungen sind dieselben wie am Glomerulus, nur behalten sie länger ihre platte Beschaffenheit und bleiben auf dem optischen Querschnitt länger spindelig. Doch ist der Process am Gefässknäuel gewöhnlich besser ausgeprägt, erheblicher, als der am Kapselepithel.

Weitere Modificationen der abgestossenen Epithelien im Kapselraum waren in dem fraglichen Falle und auch bei Scharlachnephritis nicht vorhanden.

d. Wucherung des Kapselepithels.

Befinde ich mich so mit den Beobachtern in Uebereinstimmung, so ist das nicht der Fall betreffs einer isolirten Wucherung des Kapselepithels, wie Langhans sie beschreibt. Wie ich oben hervorhob, habe ich eine Desquamation des Kapselepithels nie fehlen sehen, wenn der gleiche Process am Glomerulus vorhanden war. Nach Langhans sollen nun aber auch isolirte Wucherungen desselben vorkommen, die zu mehrschichtiger Anhäufung führen. Dabei soll zwar auch eine bedeutende Vergrösserung des Malpighischen Körperchens nicht fehlen, aber nicht so hohe Grade erreichen. Im Inneren sehe man keinen Spalt von locker liegenden Zellen, sondern die Vergrösserung beruhe ausschliesslich darauf, dass dem Vas afferens gegenüber zwischen Glomerulus und Kapsel eine dicke halbmondförmige Masse sich eingeschoben habe, die fest auf der letzteren aufsitze und beim Versuch, den Glomerulus zu entfernen, in der Regel zurückbleibe. Am dichtesten sei dieselbe der Stelle gegenüber, an der das Vas safferens eintrete, an der Einmündungstelle

des abgehenden Harnkanälchens oder in dessen Nähe. Diese halbmondförmige Masse setze sich zusammen aus spindeligen Zellen, die auf der Fläche gesehen eine stark abgeplattete, manchmal geradezu häutchenartig dünne Beschaffenheit haben. Ihr Kern sei gross, oval, liege meist excentrisch, an einem Ende der Zelle. Das so (Seite 94 ff.) beschriebene Bild, welches Langhans durch Fig. 4. illustrirt, soll nun durch Wucherungen des Kapselepithels entstanden sein. Ich habe mehrere dieser Beschreibung ganz entsprechende Fälle gesehen, von denen ich zwei genauer anführe, weil sie auch makroscopisch sehr prägnant waren.

Der eine betraf ein $4^1/_2$jähriges Kind, das drei Tage vor seinem Tode Albuminurie nach Scharlach bekommen hatte. Die Nieren waren beide ausserordentlich gross, Ober- und Schnittfläche sehr stark diffus hyperämisch, Trübungen irgend welcher Art waren makroscopisch und wie ich gleich hinzusetze, auch mikroscopisch nicht zu erkennen. Dagegen sprangen die Glomeruli als grauweisse Pünktchen so erheblich vor, wie es nicht oft zur Beobachtung kommen dürfte. Die Schnittfläche der Rinde sah wie mit Sand bestreut aus.

Die zweite Niere gehörte ebenfalls einem scharlachkranken Kinde von 4 Jahren, ich erhielt sie aber ohne genauere Angaben des Verlaufs der Erkrankung. Es war ein blasses Organ aber ohne erkennbare trübe Stellen. Die Glomeruli waren als ganz weisse, gleichgrosse, sandkornähnliche Punkte erkennbar. In dieser Niere waren neben den Veränderungen des Glomerulus auch noch interstitielle Processe vorhanden, von denen weiter unten noch die Rede sein soll.

Frische Schnitte von diesen Organen waren ohne weiteren Zusatz deutlich. Alle Glomeruli, ohne Ausnahme erheblich geschwellt, meist ohne jegliche Spur eines Kapsellumens bestanden aus zwei differenten Theilen. Der eine wurde gebildet von dem selten vergrösserten, oft normal grossen, meist verkleinerten Capillarknäuel, dessen radiäre gegen den Hilus verlaufende Zeichnung sich scharf abhob gegen die concentrisch um den Gefässknäuel angeordnete, die Vergrösserung des Glomerulus wesentlich bedingende Masse, die als etwas Fremdartiges gleich in die Augen fiel. Leichter liessen sich alle Verhältnisse studiren, nachdem die Nieren gekocht oder gehärtet waren. Da sah man dann, dass die halbmondförmige oder auch der Schnittrichtung

entsprechend ringförmige Substanz in ihrer Breite nicht sehr beträchtlich wechselte, unter Umständen aber den Capillarknäuel an Durchmesser übertraf. Meistens war dann letzterer comprimirt, offenbar verkleinert. Die dickste Stelle des Halbmondes befand sich stets dem Hilus gegenüber, von da aus in den Winkel um den Stiel des Gefässknäuels spitz zulaufend. In meinem ersten erwähnten Falle liess sich bequemer als in dem zweiten erkennen, dass die halbmondförmige Masse sich aus Zellen der verschiedensten Formen, meist aber aus spindeligen zusammensetzte und in demselben Falle blieb auch nicht selten zwischen Gefässknäuel und dieser Zellansammlung ein feiner Spalt übrig. Bei Entfernung des Glomerulus blieb der Halbmond meist zurück, zuweilen jedoch fiel auch er in Folge der Manipulationen ebenfalls aus. Durch Zerzupfen oder Maceration gelang es dann leicht, die einzelnen Bestandtheile zu isoliren und festzustellen, dass sie vorwiegend platte Zellen darstellten, die auf dem optischen Querschnitt spindelig aussahen. Daneben fanden sich auch runde und ovale und keulenförmige Zellen, alle aber, auch die spindelförmigen, mit grossem rundlichem Kern, der gewöhnlich fein granulirt erschien. Das Protoplasma zeigte im ersten Falle keine Veränderungen, im zweiten sah ich vielfach feine Fettkörnchen in dasselbe eingelagert. Die Abplattung der meisten Zellen ging nicht selten bis zu „häutchenartig“ dünner Beschaffenheit, an den Glomerulis, in denen die Zellansammlung so dicht war, dass keinerlei Lumen mehr zum Vorschein kam, konnten zunächst kein Anhaltspunkt gewonnen werden, woher die ganze Menge der angehäuften Zellen stammte, ob vom Glomerulus oder von der Kapsel, denn nur diese beiden Möglichkeiten lagen vor, da die einzelnen Zellen unzweifelhaft epithelialer Natur waren. Langhans also leitet sie von der Kapsel ab, aber ich habe mich überzeugt, dass diese Deutung nicht richtig sein kann. Ich gebe in Figur 2 die Abbildung eines Glomerulus. Man sieht, wie ein breiter, aus Spindelzellen bestehender Halbmond zwischen Gefässknäuel und Kapsel existirt. Von der angesammelten Zellmasse heben sich die Kapselepithelien nicht mehr ab. Gleichzeitig aber zeigt der Glomerulus in der oben geschilderten Weise Schwellung des Epithels und Ablösung desselben, die abgestossenen Zellen fallen in den Kapselraum und liegen hier zunächst als protoplasmatische Gebilde von den verschiedensten Formen. Sie legen sich dann aneinander, ihre äussere

Gestaltung wird durch den gegenseitigen Druck bedingt, je mehr wir uns aber der Kapsel nähern, desto dichter sind die Zellen zusammengedrängt, desto gleichmässiger wird ihre Form. Sie finden sich hier, wie schon hervorgehoben, meist als Spindeln wieder. Dieses anatomische Nebeneinander gewährt uns einen klaren Einblick in die Art und Weise, wie der Halbmond zu Stande kommt. Es werden eben bei einigermassen erheblicher Desquamation der Glomerulusepithelien durch den nachdrängenden Sekretionsstrom die abgelösten Zellen gegen die Kapselwand gedrängt, hier zusammengehäuft und durch den andauernden Druck abgeplattet. Es ist natürlich, dass die stärkste Ansammlung nach der Richtung stattfindet, nach welcher der Sekretionsstrom abfliesst, nach der Gegend des abführenden Harnkanälchens, und es ist leicht verständlich, dass die so an die Wand gepresste Zellmasse bei Entfernung des Glomerulus, mit dem sie ja nicht zusammenhängt, zurückbleibt und dass dadurch der Eindruck eines natürlichen Zusammenhanges mit der Kapsel hervorgerufen wird, der Langhans dahin führte, eine Wucherung des Kapselepithels anzunehmen. Wenn ich oben hervorhob, dass die Desquamation des Knäuelepithels stets auch begleitet ist von den gleichen Processen am Kapselepithel, dann wird es allerdings auch für unsere zuletzt besprochenen Fälle wahrscheinlich, dass das Kapselepithel sich nicht normal verhält, aber es ist bei den geschilderten anatomischen Verhältnissen nicht möglich, Genaueres wahrzunehmen. Und es ist jedenfalls wahrscheinlich, dass derartige Desquamationszustände an der Kapsel nur ganz im Anfang der Erkrankung ausgebildet vorhanden sind, da später der Druck der angehäuften Epithelien das Kapselepithel nothwendigerweise behindern muss.

Ich denke, die gegebene Darstellung ist einfach und plausibel, sie lässt sich aus den anatomischen Details mit Leichtigkeit ableiten. Eine Kapselepithelwucherung nach Langhans wäre in mancher Hinsicht unverständlich. Eine Wucherung der Epithelien bedeutet einen durchaus progressiven Process, der unter reichlicher Ernährung und Neubildung von Protoplasma vor sich geht. Dazu dürfte aber die Beschaffenheit unserer Zellen nicht recht stimmen, die ja ausserordentlich dünn, schuppenartig platt werden. Und gerade da, wo sie am dünnsten sind, dicht an der Kapsel, da müsste nach Analogie der Epidermis die reichlichste Vermehrung stattfinden, da hier der Nährboden für das Kapselepithel liegt. Aber wir

sehen die protoplasmareichsten Zellen nahe am Glomerulus und wir müssen diese daher als die jüngsten ansehn. Für unsere Auffassung spricht auch der Umstand, dass der Halbmond gegenüber dem Hilus am dicksten ist. Es wäre nicht einzusehen, warum bei einer Wucherung des Kapselepithels an dieser Stelle stets die reichlichste Vermehrung stattfinden sollte, da doch die Ernährungsbedingungen im ganzen Umfange der Glomerulus die gleichen sind. Nach unserer Darstellung erklärt sich diese Erscheinung leicht und ungezwungen.

Scheinbar ganz andere Bilder hat Litten[44] gesehen, der bezüglich der Nieren eines scharlachkranken Kindes bemerkt, die Kapseln der Glomeruli seien vielfach, und zwar durch die ganze Niere verbreitet, verdickt gewesen und diese Verdickung hätte bestanden aus zellreichem zum grossen Theil fibrillärem Bindegewebe, welches den Glomerulus als concentrischer Ring von verschiedener Breite umgeben haben soll. Die dickste Stelle dieser verdickten Kapsel habe stets dem Hilus des Glomerulus gegenüber gelegen in der Nähe des abführenden Harnkanälchens. Litten beschreibt diese Kapselverdickung als entstanden durch bindegewebige Hyperplasie und glaubt aus dem Befunde schliessen zu dürfen, dieselbe ginge aus von dem den abführenden tubulus contortus umgebenden Bindegewebe. Allein ich zweifle keinen Augenblick, dass wir es hier ebenfalls mit der eben beschriebenen schalenförmigen Ansammlung abgestossener Epithelien zu thun haben. Dafür sprechen die verschiedensten Gründe. Mein zweiter angeführter Fall bot vielfach Bilder, die zu der Annahme einer bindegewebigen Natur der in Rede stehenden Masse wohl hätten verleiten können. Letztere sah nämlich ausserordentlich derb aus, die Zellen waren im höchsten Maasse abgeplattet, so dass sehr häufig der Halbmond nur noch concentrisch gestreift erschien, ohne dass man die einzelnen Spindelzellen hätte bequem begrenzen können. Zudem war die eingeschobene Substanz heller als der Glomerulus, besonders an gekochten Praeparaten. Aber der Vergleich mit andern klareren Glomerulis liess nicht schwer erkennen, dass man es mit den geschilderten Vorgängen zu thun hatte. Aber man könnte einwenden, Litten habe andere Fälle gesehen, die wirklich durch bindegewebige Hyperplasie der Kapsel sich ausgebildet hätten. Aber er hebt selbst hervor, dass er in dem circumcapsulären neugebildeten Gewebe neben Rand- und Spindel-

zellen, neben sternförmigen Elementen auch vereinzelte grosse kubische Zellen von zweifellos epithelialem Charakter mit grossem deutlichem Kern angetroffen habe. Offenbar hat er hier die desquamirten Epithelien gesehen, bevor sie noch durch den Druck stärker abgeplattet waren. Sobald allerdings Letzteres geschehen ist, sobald das Protoplasma zu einer dünnen Schuppe zusammengepresst ist, kann man die so modificirten Zellen sehr leicht für Bindegewebszellen halten, zumal der ganze Process auch zur Schrumpfung, zur Verkleinerung des grossen charakteristischen Kernes führt.

Weiterhin betont Litten, dass sich neben den von ihm geschilderten Veränderungen an den Glomerulis und an der Kapsel auch andere gefunden hätten, die das Epithel betrafen. Auch hier hätte eine Desquamation der gewucherten Zellen der Gefässknäuel stattgefunden, die indess viel geringer gewesen sei als in dem zuerst von ihm beschriebenen Falle (s. o.) Also auch in dieser Hinsicht völlige Uebereinstimmung mit meinen Beobachtungen.

Wenn ich nun schliesslich noch hervorhebe, dass eine bindegewebige Hyperplasie in der angedeuteten Weise doch etwas sehr Auffallendes haben würde, da sie ohne jede sonstige interstitielle Veränderuug abläuft, dann glaube ich Alles angeführt zu haben, was mich bewegt, die von Litten beschriebenen Bilder ebenfalls als durch Ansammlung abgestossener Epithelien entstanden zu erklären.

Ich glaube in dem bisher Mitgetheilten gezeigt zu haben, dass ich eine Capillarkernwucherung als besondere Form von Glomerulonephritis nicht anerkennen kann, ebensowenig eine isolirte Wucherung des Kapselepithels. Fallen diese beiden Formen somit fort, so bleibt nur noch eine übrig, die allen Fällen von Glomerulonephritis zu Grunde liegt und die in gleichzeitiger Desquamation des Knäuel- und Kapselepithels besteht. In der bisherigen Darstellung war aber nur von stärker ausgebildeten Fällen die Rede, die Anfangsstadien kamen nicht zur Beschreibung, es soll dies hier nachgeholt werden. Ich lege hierbei die eben beginnenden nach Scharlach beobachteten oder experimentell erzeugten Nephriditen zu Grunde.

Die erste deutliche Erscheinung von Glomerulusveränderungen besteht in Schwellung des Kernes der Epithelien. Er prominirt beträchtlicher als normal über die Oberfläche der Capillarschlingen und die Innenfläche der Kapsel. Die einzelnen Kerne rücken

dadurch näher aneinander und in hochgradigen Fällen bedeckt Kern an Kern den Glomerulus. Gleichzeitig beginnt, prägt sich aber erst später deutlich aus, eine Schwellung des Protoplasmas, wie sich das besonders leicht an der Kapsel beobachten lässt. Hier geht dann bei weiterer Ausbildung zuweilen auch allmählich die Grenze der Zellen gegeneinander verloren, oder ist wenigstens nur undeutlich erkennbar. Dann ist die ganze Kapselinnenfläche gleichsam ausgekleidet mit einem zarten, continuirlichen Protoplasma, in welches die einzelnen Kerne eingebettet sind. Es ist selbst meist sehr zart und weich und es kommt in Folge dessen leicht dazu, dass die einzelne Zelle nicht mehr scharf conturirt ist, dass das Protoplasma sich peripher feinkörnig auflöst. Ja es strahlt in manchen Fällen in feinen kürzeren oder längeren Ausläufern aus, so dass unter Umständen eine fingerförmige Bildung entsteht. (Fig. 3). Dadurch wird das Epithel des Knäuels und der Kapsel dann dem Harnkanälchenepithel auch anatomisch wieder gleich, letzteres ist ja auch gegen das Lumen hin nicht scharf begrenzt, sondern ebenfalls fein granulär aufgelöst. Um alle diese Verhältnisse genau sehen zu können, muss man freilich aufmerksam untersuchen und darf dann im allgemeinen nur mit frischem Material arbeiten, da durch Kochen oder Alkoholerhärtung die feineren Verhältnisse wesentlich alterirt werden. Man übersieht die geschilderten Befunde um so leichter, als sie in Nieren vorkommen, die sonst noch in keiner Weise verändert sind, in denen man daher nichts Besonderes zu finden erwartet. Hat einmal die Desquamation begonnen, dann ist die Untersuchung eine leichte. Auch hochgradige Schwellungszustände lassen sich unschwer erkennen, zumal sie so beträchtlich werden können, dass die einzelnen Epithelzellen den Harnkanälchenepithelien an Grösse gleichkommen.

Nach allen diesen Schilderungen können wir jetzt unsere Anschauung über Glomerulonephritis so zusammenfassen:

Glomerulonephritis besteht in Schwellung und Abstossung der Epithelien der Knäuel und der Kapseln mit mehr oder weniger erheblicher Ansammlung der Epithelien im Kapselraum.

Das die morphologische Erscheinung.

e. Albuminurie bei Glomerulonephritis.

Zu dieser kommt nun aber weiterhin die Eiweissausscheidung durch den Glomerulus hinzu. Mikroscopisch sichtbar kann man aber diese Erscheinung erst machen durch Fixation des in dem Transsudat gelösten Eiweisses, und zu dem Zweck hat Posner[60] seine Kochmethode, ich selbst die Härtung in absolutem Alkohol vorgeschlagen.

Anm. Es sei mir hier zu bemerken gestattet, dass ich den grossen Werth der Kochmethode Posners durchaus nicht verkenne. Allerdings hob ich hervor, dass durch Kochen hyperämischer, im Uebrigen normaler Glomeruli ebenfalls eine fibrinöse Masse im Kapselraum entsteht, aber das kann ja leicht controllirt werden und nur selten von Belang sein. Wegen der Schnelligkeit und Bequemlichkeit ihrer Anwendung gab ich selbst der Kochmethode vor der im Uebrigen gleich guten Härtung in absolutem Alkohol den Vorzug.

Durch beide Methoden wird das Eiweiss zur Gerinnung gebracht und erscheint nun mikroscopisch als eine feinkörnige Masse, die den Capillarknäuel umgiebt und zwar im Präparate entweder ringförmig, wenn die Schnittrichtung quer auf die Gefässe fiel, oder als Halbmond, wenn der Stiel des Capillarknäuels mit getroffen wurde. Die Breite der Eiweissmasse wechselt sehr, sie kann die Dicke eines Gefässknäuels erreichen.

Diese Möglichkeit, das Eiweiss zur Gerinnung zu bringen, ist für geringere Grade von Glomerulonephritis von grossem Vortheil. Während nämlich bei reichlicher Ansammlung abgestossener Epithelien der gegenseitige Druck genügt, die Zellen an ihrem Orte zu fixiren, werden vereinzelte desquamirte Epithelien durch nichts festgehalten, sie fallen bei Anfertigung des Schnittes aus dem Präparat heraus. In dem geronnenen Eiweiss dagegen werden sie festgehalten und kommen dadurch bequem zur Anschauung. Ihre Menge ist ganz unabhängig von der Masse des geronnenen Eiweisses. Sie finden sich reichlich und spärlich sowohl in den breiten, wie den schmalen Eiweisszonen. Freilich sind in dem gekochten Präparat die Grenzen der einzelnen Zellen nicht mehr sichtbar, ihr Protoplasma geht gleichmässig in die umgebende feinkörnige Masse über, aber die Art und Weise der Färbung ihrer Kerne genügt schon, um sie als Epithelien zu charakteri-

siren, und zum Ueberfluss kann man am frischen Präparat sich am Glomerulus und an der Kapsel von den gleichen Schwellungs- und Desquamationszuständen der Epithelien überzeugen, wie sie für die exquisiten Fälle geschildert wurden.

Glomerulonephritis als Begleiterscheinung aller diffusen Nephritiden.

Bislang hat man die Glomerulonephritis hauptsächlich im Gefolge der Scarlatina und ausserdem nur sehr selten als Erkrankung für sich beobachtet, sie ferner bei anderweitigen Nephritiden nur berücksichtigt, wenn die Veränderungen auffallender Art waren. Geringere Grade, dem Wesen nach aber von gleichem Werthe, fanden bisher nur wenig Beachtung. Ich habe nun seit langem alle Nieren ohne Ausnahme untersucht, um zu eruiren, wie weit gleiche oder ähnliche Veränderungen der Glomeruli wie bei der Scarlatinanephritis, sei es für sich allein, oder in Verbindung mit anderen Erkrankungen der Niere vorkommen.

In Folgendem gebe ich nun eine Uebersicht über die Betheiligung der Glomerulonephritis an den diffusen Nephritiden und halte mich dabei wesentlich an zwei Rubriken der letzteren, an solche, die vorwiegend mit fettiger Degeneration des Harnkanälchenepithels oder auch mit Ansammlung von Fettkörnchen im Bindegewebe und an solche, die hauptsächlich mit interstitiellen entzündlichen Vorgängen einhergehen, ohne dass damit eine bindende Eintheilung gegeben werden soll.

a. Morbus Brighti.

Richten wir zunächst unser Augenmerk auf den eigentlichen Morbus Brighti, also die chronische und acute fettige Degeneration der Gesammtniere und sehen wir zu, was für die Glomeruli bei diesen Eskrankungen bereits bekannt ist. Ehe die Anwesenheit eines den Gefässknäuel überziehenden Epithels allgemeiner anerkannt war, konnte von demselben bei pathologischen Veränderungen selbstverständlich nicht die Rede sein und man sprach betreffs der Malpighischen Körperchen wesentlich von Schwellung, Trübung, Kernvermehrung und in vorgeschrittenen Fällen auch

von fettiger Degeneration, die man vorwiegend auf die Wandung der Capillaren bezog.

Ich gebe nur eine Uebersicht über die wesentlichsten in der Literatur verzeichneten Beobachtungen.

Beer[9] legt grosses Gewicht auf die Kernvermehrung, die schon an sich sehr auffallen soll, dadurch aber noch prägnanter wird, dass oft eine Aneinanderlagerung zweier oder mehrerer reihenweise angeordneter Kerne zu erkennen ist. Dabei beobachtete er dann Theilungsvorgänge an denselben, angedeutet durch Einschnürungen. Eine derartige Kernvermehrung findet sich sowohl an Knäueln, die vergrössert sind, als auch an solchen von gewöhnlichem Umfang. Damit combinirt ist gewöhnlich auch eine Trübung des ganzen Glomerulus, doch soll dieselbe nicht an dem Gefässknäuel an sich ausgesprochen sein, sondern veranlasst durch anhängende getrübte, von der Kapsel stammende Epithelien. Beer ist der Ansicht, dass durch derartige gelöste Epithelzellen die Beschreibungen eines besonderen den Glomerulus bedeckenden Epithels herbeigeführt worden seien. In stärker erkrankten Nieren kommt es dann weiterhin zu fettiger Degeneration der Gefässwandung, wie man an isolirten Schlingen leicht soll beobachten können.

Bei den Engländern Bright[14], Grainger-Stewart[22], Johnson[3], Christinson[15] finden wir bezüglich der Glomeruli ausser den oben erwähnten Angaben von Trübung, Kernvermehrung etc. nichts Genaueres erwähnt. Grainger-Stewart bildet einen Glomerulus aus einer fettig degenerirten Niere ab, um zu zeigen, wie in Folge feinerer und geringerer Fettentartung die Malpighischen Körperchen bei weitem nicht so dunkel erscheinen wie die umgebenden Harnkanälchen.

In die neueren Lehrbücher haben die Veränderungen der Glomeruli bei parenchymatöser Nephritis noch wenig Aufnahme gefunden.

Bei Rindfleisch und Klebs finden wir keine darauf bezüglichen Mittheilungen. Birch-Hirschfeld spricht nur von einem Zusammenfallen des Gefässknäuels und Kernvermehrung an demselben. Auch bei Bartels vermissen wir genauere Angaben.

Erst ganz neuerdings, seitdem die normale Anatomie der Glomeruli genauer bekannt wurde, und seit dem Erscheinen der

Langhansschen Mittheilungen über Glomerulonephritis finden die Malpighischen Körperchen auch beim Morbus Brighti allgemeine Berücksichtigung.

Bei Langhans[35] selbst lesen wir ausser der Schilderung der typischen Fälle auch die Angabe, dass er einfache Schwellungszustände des Glomerulusepithels dann und wann mit vereinzelten desquamirten Zellen gar nicht selten beobachtete. Er habe sie bei der grossen weissen Niere nie vermisst.

Weigert[85] hat zwar genauere Befunde nicht mitgetheilt, hebt aber hervor, dass ihm Zellwucherungen an der Innenfläche der Kapsel leicht verständlich seien und dass die Zellmassen auf derselben schon in sehr frischen Fällen als plattgeschichtete Gebilde auftreten.

Ziegler[91]) hat erhebliche Wucherungsvorgänge bei der grossen weissen Niere an Kapsel und Glomerulusepithel nicht gefunden, wohl aber Schwellung, Desquamation und Zerfall desselben. Ausserdem bemerkt er, dass in der grossen weissen Amyloidniere die Glomeruli mit reichlichen Fetttröpfchen belegt seien, die, soweit man sehen könne, im Glomerulusepithel entständen, jedoch schiene ein Theil derselben auch in den Gefässwandzellen zu liegen.

Die reichlichsten Angaben über Veränderungen am Glomerulus beim chronischen und acuten Morbus Brighti hat Wagner[84] in seinen neuesten Mittheilungen gemacht.

Er unterscheidet mehrere Formen der chronischen Erkrankung und nimmt für die erstere eine starke Wucherung des Kapselepithels der Glomeruli in Anspruch, und bringt dieselbe in Zusammenhang mit der verminderten Harnabsonderung. Daneben sollen die Glomerulusepithelien wie verwaschen aussehen. Kernwucherung fand er nicht.

Bei der acuten mässig grossen blassen Niere sah er die Glomeruli meist etwas kleiner, grösstentheils blutarm, die Epithelien an der Kapselinnenfläche nicht selten grösser und trüber.

Nach Scharlach beschreibt Wagner für die sogenannte acute lymphomatöse Nephritis die Glomeruli nicht selten bis zur Hälfte kleiner, ihre Gefässe aber kernreicher.

Wir sehen so, wie die früher unklaren Vorstellungen über die Betheiligung der Glomeruli an dem Morbus Brighti allmählich etwas bestimmter wurden, wie man langsam dahin kam, die

Epithelien der Malpighischen Körperchen genauer zu würdigen, wie man auf sie häufig die Kernvermehrung und die fettige Degeneration bezog.

Meinen Beschreibungen lege ich zunächst geringer diffus entartete Nieren zu Grunde, in denen die fettige Degeneration des Harnkanälchenepithels noch nicht sehr hochgradig geworden ist. Auf Schnitten solcher Nieren sehen die Glomeruli stets heller aus als das umgebende Gewebe, aber sie erscheinen trübe und mit feinsten Fettkörnchen belegt. Die Glomerulus- und Kapselepithelien sind stets geschwellt, so dass sie auf dem optischen Querschnitt der Capillarwandung und Kapsel erheblich prominiren. Leicht nimmt man dann wahr, dass die erwähnten Fettkörnchen grösstentheils in ihnen ihre Lage haben, und entweder nur als feinste Pünktchen vereinzelt angetroffen werden, oder zahlreich, oder in grösseren Tropfen, selten allerdings eine ganze Zelle ausfüllend. Daneben bemerkt man aber auch, dass die Gefässwandung ebenfalls nicht frei von Fettkörnchen ist, dass letztere aber nur in feinster Form in derselben auftreten.

Sehr gewöhnlich ist neben der erwähnten Epithelschwellung auch eine Epitheldesquamation vorhanden, und wenn sie auch nicht häufig hohe Grade erreicht, so kann es doch gelegentlich zu erheblicher Ansammlung desquamirter Zellen im Kapselraum kommen. Aber das ist Alles hier schwieriger zu erkennen als bei den ausgeprägteren Glomerulonephritiden. Zumal am frischen Präparat, in welchem die trübe Beschaffenheit des ganzen Glomerulus sehr störend wirkt. Aber Erhärtung in Alkohol, und, bei der Fettentartung, in Osmiumsäure leistet gute Dienste.

Da der fettige Zerfall der Epithelien bei der Desquamation nicht aufhört und da die abgefallenen Zellen im Kapselraum dicht zusammengedrängt werden, so fällt oft am frischen Präparat eine ring- oder halbmondförmige Ansammlung dicht gelagerter Fetttropfen um den Glomerulus auf. Erhärtet man derartige Objekte in Osmiumsäure, so findet man nachher eine intensiv schwarze Masse zwischen Kapsel und Glomerulus eingelagert, welch letzterer nur feinere schwarze Pünktchen enthält.

Das der gewöhnliche Befund beim eigentlichen Morbus Brighti.

Bei sonstigen diffusen fettigen Degenerationen, wie sie aus anderweitigen Ursachen zu Stande kommen, sind entsprechende

Verhältnisse zu registriren. Freilich richtet sich hier die Fettentartung am Glomerulus ganz nach der Ausdehnung derselben in der übrigen Niere. Sie pflegt bei geringerer allgemeiner Erkrankung des Organs gänzlich zu fehlen. Nicht so aber die Desquamation des Epithels, die ich auch in solchen Fällen nie vermisse. Ich untersuchte z. B. die Nieren eines Mannes mit hochgradiger Verbrennung der Körperoberfläche, der circa 60 Stunden nach dem Unfall seinen Brandwunden erlag. Hier fand ich geringe fettige Degeneration der gewundenen Harnkanälchen, in diesen Cylinder aus rothen Blutkörperchen. Daneben aber bestand leichte Desquamation des Glomerulusepithels. In den Nieren eines Mannes, der in Folge einer Oberschenkelamputation an hochgradiger Anämie zu Grunde ging, constatirte ich Fettentartung der Harnkanälchen, beobachtete aber weiterhin am gekochten Objekt in der Kapsel des Malpighischen Körperchens einen deutlichen Eiweisshalbmond und in demselben zahlreiche epitheliale Kerne.

Ferner war in den Nieren einer Frau, die an Carcinoma uteri gelitten hatte, geringe fleckweise fettige Degeneration der gewundenen Kanälchen und des interstitiellen Gewebes vorhanden. In den Glomeruluskapseln fand sich Eiweiss und in diesem vereinzelte Epithelien.

Also auch in Fällen, die mit dem eigentlichen Morbus Brighti nichts zu thun haben, wesentlich die gleichen Processe am Epithel.

Aber der Morbus Brighti selbst fordert noch weitere Berücksichtigung. Wenn nämlich einerseits die Desquamation des Glomerulusepithels eine sehr reichliche sein kann, ähnlich der bei der Scarlatinanephritis, so ist man andererseits nicht selten erstaunt über die ausserordentliche Kernarmuth der Glomeruli in hochgradig fettig degenerirten Nieren, sowohl bei Zusatz von Essigsäure als bei Anwendung von Kernfärbemitteln. Im Gegensatz zu dem Kernreichthum bei Glomerulonephritis fällt hier das Gegentheil sehr auf. Dabei sind die Glomeruli verkleinert, in ihren Unterabtheilungen undeutlich, ausserdem mit zahlreichen Fetttröpfchen versehen. Zwischen diesen Glomerulis und ihrer Kapsel wird dann auch nur selten eine Schicht aus abgestossenen Zellen angetroffen, oder wenn das der Fall ist, sind alle dieselbe zusammensetzenden Epithelien fettig degenerirt und zerfallen.

Auch die durch Kochen zu erzeugenden Eiweissringe sind gewöhnlich nur schmal. Die Kerne des Glomerulus, die noch

vorhanden sind, müssen ihrer Form und Färbung nach auf Epithelien zurückgeführt werden. Sie sind nämlich gross, scharf conturirt, granulirt und werden durch Kernfärbemittel körnig gefärbt. Nur ganz vereinzelt finden sich im Stiel des Glomerulus andere Kerne, die sich intensiv färben und den Capillarwandungen angehören. Zum Studium der Anzahl der letzteren Kerne können derartig afficirte Glomeruli empfohlen werden. Wenn man sie auf oben angegebene Weise mit dem Pinsel behandelt, kann man sämmtliche Kerne bis auf die vereinzelten den grösseren Aesten des Vas afferens angehörigen entfernen und sich also auch hier überzeugen, das die feineren Schlingen des Capillarknäuels kernlos sind. Der eigentliche Morbus Brighti bildet, wie hervorgehoben, den Hauptfundort derartiger an Kernen verarmter Glomeruli. Neben vielen andern Fällen ist mir als besonders prägnant eine Nephritis parenchymatosa eines 60jährigen Mannes im Gedächtniss geblieben. Auch ein Morbus Brighti bei Pneumonie war in der discutirten Hinsicht sehr klar. Aber auch anderweitige, ausgesprochene Degeneration der Nieren liess die kernarmen Glomeruli nicht vermissen. So untersuchte ich einen Fall von acuter gelber Leberatrophie bei einem jugendlichen Individuum (Phosphorvergiftung?). Die Nieren waren gross, schlaff, blutreich und die Schnittfläche in der Rinde intensiv trübe. Hier war ausgedehnte hochgradige Fettentartung der Harnkanälchen vorhanden und an den Glomerulis liessen sich auch mit den besten Kernfärbemitteln nur sehr spärliche Kerne wahrnehmen.

Eine Erklärung des geschilderten Befundes ist unschwer zu geben. Offenbar sind die desquamirten Glomerulusepithelien im Verlauf der immer hochgradiger werdenden Erkrankung nicht wieder ersetzt worden, weil ihnen der nöthige Nährboden fehlte.

Einmal ist ja die Wandung der Capillaren hochgradig degenerirt und die allgemeinen bei Morbus Brighti vorhandenen Ernährungsstörungen lassen eine reichliche Neuproduktion von Epithelien nicht aufkommen. Aus alledem ergiebt sich, dass nicht für jede Nephritis nur Kernreichthum der Glomeruli als Criterium für Glomerulonephritis gelten darf, dass vielmehr auffallender Kernreichthum nur das Anfangsstadium einer im weiteren Verlauf zu erheblicher Kernverarmung führenden Erkrankung der Glomeruli sein kann.

Wir wenden uns nun zu den wesentlich mit interstitiellen Veränderungen verlaufenden Nephritiden.

b. Interstitielle Nephritis.

Bei einer und zwar wohl der häufigsten Form ist die Schrumpfung und Verödung der Glomeruli, d. h. deren Umwandlung zu derben fibrösen Körperchen, bekannt. Die Erklärung für die Schrumpfung, die man in den Hand- und Lehrbüchern findet, geht in allgemeinen darauf hinaus, dass es sich um eine Schrumpfung und gleichzeitige Compression der Glomeruli durch das umgebende Bindegewebe handelt, welches dabei anfänglich eine reichliche Kernvermehrung aufweist. Thoma[27], der sich mit der Sache genauer befasst, unterscheidet 2 Arten von Vorgängen. Er betrachtet einmal als primären Process bei der Schrumpfung eine hyaline Umwandlung der Gefässschlingen, in Folge dessen allmählich Unwegsamkeit der Glomeruli eintrete. Mit diesem Vorgang gehe gleichzeitig einher die Verdickung der Kapsel, die über dem sich verkleinernden Glomerulus sich zusammenziehe. Zweitens lässt er primär die Kapselverdickung erfolgen, die dann die Glomeruli durch Druck zum Schwunde bringe.

Ziegler[91] ist der Ansicht, dass die den Gefässknäuel und die Kapsel bekleidenden Zelllagen Endothel seien und er stellt sich vor, dass durch Wucherung und Bindegewebsbildung derselben der Capillarknäuel mit der Kapsel verschmelze und dann durch narbige Zusammenziehung die Verkleinerung des Malpighischen Körperchens erfolge.

Es ist unnöthig, darauf hinzuweisen, dass nach unserer Auffassung ein derartiger Vorgang nicht wohl denkbar ist, da wir ja, wie oben auseinandergesetzt wurde, das vermeintliche Endothel in seine Rechte des Epithel eingesetzt haben.

Schrumpfung der Glomeruli.

Betrachtet man einen gut geführten Schnitt aus atrophirenden Nieren, so bemerkt man, dass neben völlig verödeten, in helle hyaline Körper umgewandelten Glomerulis noch sehr grosse, sehr kernreiche vorhanden sind und dazwischen alle Uebergangsstufen. Die grossen Glomeruli zeigen nun bezüglich ihres Epithels vielfach Schwellungszustände, wie sie auch Langhans beschreibt.

Seiner Schilderung zufolge sieht man auch bei Granularatrophie dann und wann auf den kleinen hellen Glomerulis relativ dicke Zellen aufliegen, jedoch meist in geringer Anzahl und meist keine continuirliche Bedeckung bildend. Aber auch keulen- und kolbenförmig aufsitzende, sich loslösende Zellen habe ich angetroffen. Selten bemerkt man allerdings bei den grossen Malpighischen Körperchen abgestossene Zellen im Kapselraum. Sie kommen vereinzelt aber auch hier vor. Nicht in letzter Linie nimmt an diesem Vorgang auch das Kapselepithel Antheil, welches zuweilen aus regelmässig nebeneinander liegenden polygonalen Zellen besteht. Bei fortschreitender Schrumpfung bleiben die Veränderungen des Epithels die gleichen oder werden erheblicher. Es sammeln sich abgefallene Epithelien zuweilen so reichlich an, dass eine breite Zone vorhanden ist. Das sind offenbar Bilder, wie Ziegler sie gesehen hat. Aber man bemerkt, dass die Zellenhaufen niemals progressive, sondern nur regressive Metamorphosen eingehen, sie zerfallen nämlich und wandeln sich in eine „emulsive Masse" um, die sich aber noch deutlich gegen Gefässknäuel und Kapsel abgrenzt. Der Saum der letzteren bleibt überhaupt noch lange Zeit scharf. So lange der Glomerulus noch nicht ganz hyalin geworden ist, kann man ihn noch gut umschreiben. Auch bei hochgradig verkleinerten Glomerulis besteht oft noch ringsum ein feiner Rest des Kapselspaltes. Und jene durch Zerfall abgestossener Epithelien entstandene feinkörnige Masse kann nicht selten noch erkannt werden, wenn Capillarknäuel und Kapsel schon bis auf die noch sichtbaren Kerne hyalin geworden ist, wenn beide schon im grössten Theil ihrer Peripherie verschmolzen sind.

Dass im Beginn des Verödungsprocesses eine Ansammlung abgestossener Zellen nicht stattfindet, beruht theils darauf, dass die Desquamation die Hochgradigkeit der typischen Glomerulonephritis nicht erreicht, theils darauf, dass der Sekretionsstrom die Epithelien fortschwemmt. Beim schrumpfenden Malpighischen Körperchen kann die Ansammlung eintreten, weil hier einmal der Sekretionsstrom schwächer ist, andererseits das pericapsuläre Bindegewebe auch auf das abführende Harnkanälchen verengend einwirkt.

Jedenfalls bedingt der ganze Process eine deutlich erkennbare Verarmung des Gefässknäuels an Kernen, mithin an Epithelien.

Die Kerne liegen am schrumpfenden Glomerulus nicht entfernt so dicht, wie am normalen und wenn das auch stellenweise der Fall ist, so muss ihre Zahl doch erheblich vermindert sein, da sie jetzt auf kleinerem Raume beisammen liegen. Die Kernvermehrung schliesst aber einen Verlust an zugehörigem Protoplasma ein und so ist schon durch den Abfall so zahlreicher Epithelien, die allerdings wohl anfangs immer wieder ersetzt werden, eine wenn auch nicht erhebliche Verkleinerung des Glomerulus bedingt.

Der hauptsächlich zur Verödung der Glomeruli führende Umstand ist aber immer die narbige Schrumpfung des Bindegewebes, wie es sich bei jeder interstitiellen Nephritis unter reichlicher Kernvermehrung besonders in der Umgebung der Glomeruli ausbildet. Die hyaline Umwandlung der Knäuelgefässe, wie sie Thoma beschreibt, mag häufig nebenhergehen, giebt aber nicht das eigentliche zur Schrumpfung hinleitende Moment ab.

An einem Glomerulus, dessen Stiel der Länge nach im Schnitt getroffen wurde, fällt uns auf, dass die ausserhalb des Glomerulus um die herantretenden Gefässe bestehende Kernvermehrung sich auch auf den Stiel erstreckt und sogar eine Strecke weit noch in den Gefässknäuel selbst hineinstrahlt. Der Stiel ist in Folge dessen breiter als normal. An diesen Stellen hat eine Kernvermehrung schon begonnen, wenn im übrigen Umkreise der Kapsel von einer solchen noch wenig zu sehen ist. Allmählich beginnt sie auch hier und wir sehen dann die innersten Kapselschichten hyalin werden. Gleichzeitig bleibt aber, wie schon oben bemerkt wurde, das Epithel auf der Innenfläche der Kapsel erhalten und sogar lange Zeit geschwellt und scharf gegen das derbe Kapselgewebe abgesetzt. Der hyalin gewordene Theil der Kapsel zieht sich nun aber immer enger zusammen, ohne jedoch comprimirend auf den Gefässknäuel einzuwirken, neues Gewebe bildet sich aussen, schrumpft ebenfalls wieder und so bildet sich ein breiter heller Ring, in welchem nur die zackigen sternförmigen Kerne hervortreten.

Man hat nun diese Kapselschrumpfung als wesentliches Moment zur Verödung des Glomerulus angesehen, den man sich durch die Gewalt des sich zusammenziehenden Gewebes comprimirt dachte. Aber das muss auffallen, dass trotzdem nicht selten auch noch in höheren Schrumpfungsstadien ein feiner Kapselspalt an-

getroffen wird, dass das Epithel auf der Innenfläche der Kapsel und auf dem Glomerulus noch lange geschwellt bleibt.

Dass nicht in den ganzen Umfang der Kapsel der Anstoss zur Verödung des Glomerulus gelegt werden kann, geht schon daraus hervor, dass sehr häufig am schrumpfenden Glomerulus keine Kernervermehrung um die Kapsel und Verdickung der letzteren nachgewiesen werden kann. Eine solche ist aber stets in der Umgebung der Eintrittsstelle der Gefässe und zwischen diesen selbst vorhanden. Hier beginnen zuerst Neubildungsprocesse am Bindegewebe, hier folgt dann zuerst eine Schrumpfung des neugebildeten Bindegewebes nach. Dadurch erfolgt nothwendigerweise eine Compression der Vasa afferentia, die zur völligen Anämie des Glomerulus führen kann. Dass nun aber schon ein anämischer Gefässknäuel keinen grossen Raum einnehmen kann, erhellt aus der Ueberlegung, dass derselbe nur aus dünnen Capillarwänden mit wenig, weil grösstentheils abgestossenem Epithelien besteht.

Ist so schon durch Anämie mit Epithelverarmung eine wesentliche Verkleinerung des Glomerulus bedingt, so kommt noch ein weiteres Moment hinzu. Das um die Vasa afferentia existirende Bindegewebe schrumpft nicht nur circulär um dieselben, senkrecht auf ihre Wandung, sondern es zieht sich auch dem Längsverlauf der Gefässe nach zusammen. Letztere werden somit verkürzt, und da die Kernwucherung auch in den Glomerulus eindrang, werden die grösseren Schlingen desselben ebenfalls zusammengezogen und dem Ansatzpunkte des Stieles genähert. Letzterer wird durch den ganzen Process erheblich breiter, wie das an günstigen Objekten leicht zu sehen ist. Diese Schrumpfung des Bindegewebes vom Hilus des Glomerulus aus ist das wichtigste Moment zur Verödung desselben. Die Verschmelzung von Capillaknäuel und Kapsel in ganzer Ausdehnung geht aber ebenfalls vom Stiel aus. In dem Winkel, den der Glomerulus mit seiner Kapsel bildet, schreitet der Vereinigungsprocess immer weiter fort, ganz ähnlich wie auch bei Pleuritis die Verwachsung beider Blätter gern von den Winkelstellen aus erfolgt.

Wie ich also zu zeigen mich bemühte, wird der Gefässknäuel nicht eigentlich durch den Schrumpfungsprocess der Kapsel comprimirt, sondern letztere folgt dem sich verkleinernden Glomerulus nur nach. Wenn allerdings dieser auf möglichst geringes Volum

verkleinert ist, wird jetzt seinerseits das noch weiter sich contrahirende Kapselgewebe sich eng um jenen anlegen, beide verschmelzen schliesslich auf die angedeutete Weise.

So wirken also verschiedene Umstände ein, um aus dem Glomerulus allmählich ein derbes fibröses Körperchen zu machen, einmal die Desquamation des Epithels, sodann die Compression der zuführenden Gefässe und dadurch veranlasste Anämie des Glomerulus, ferner die Retraction des Bindegewebes im Hilus des Gefässknäuels. Die Kapsel dagegen wirkt aus den verschiedenen angeführten Gründen erst in den letzten Stadien comprimirend auf den Glomerulus ein.

Die Nieren einer an Phthise mit Darmulcerationen verstorbenen Frau illustriren und ergänzen alle angeführten Verhältnisse in sehr hübscher Weise. Die Organe sind auffallend klein, ihre Kapsel etwas adhärent, Oberfläche aber glatt. Makroscopisch ist zwar die Zeichnung der Rinde etwas trübe, bestimmte Aenderungen lassen sich aber nicht erkennen. Mikroscopisch findet sich fleckweise, aber durch die ganze Niere gleichmässig ausgebreitet, eine sehr ausgesprochene äusserst dichte zellige Infiltration, stets besonders entwickelt in der Nähe und Umgebung der Glomeruli. Die Harnkanälchen, soweit sie ausserhalb der zellinfiltrirten Parthien liegen, sind durchaus intakt. Die Glomeruli zeigen von einem nahezu normalen Verhalten bis zur völligen Schrumpfung alle Uebergänge in klarster Weise. Wir finden Malpighische Körperchen, an denen ausser grossem Kernreichthum und einzelnen lose im Kapselraum liegenden Zellen, die nach dem Kochen in eine schmale Eiweisszone eingebettet sind, nichts wahrzunehmen ist. Aber schon scheint es, als seien die Kerne des Bindegewebes um die zuführenden Gefässe etwas reichlicher als normal. Fig. 6 giebt einen Glomerulus wieder, an dem alle diese Verhältnisse weiter vorgeschritten und deutlich wahrnehmbar sind. Da sehen wir zwischen Capillarknäuel und Kapsel eine breite Zone geronnenen Eiweisses und in demselben zahlreiche Kerne, die als epithaliale angesprochen werden müssen. Da bemerken wir ferner eine wesentliche Zunahme von Kernen an der Eintrittsstelle des Glomerulus in dem benachbarten Bindegewebe. Wir beobachten weiterhin, dass in der übrigen Umgebung des Glomerulus weder Veränderungen des Bindegewebes noch der Harnkanälchen existiren.

Von der Eintrittsstelle der Gefässe schreitet nun die zellige Wucherung auf die ganze Circumferenz des Glomerulus fort, bleibt aber an ihrem Ausgangspunkt stets am ausgeprägtesten. Jetzt beginnt aber auch die Schrumpfung der Glomeruli und zwar ganz auf die eben geschilderte Weise. Die massenhafte Ansammlung von Zellen um die zuführenden Gefässe führt zur Compression derselben, vielleicht nehmen sie aber auch direkt durch Entzündung ihrer Wandung und davon ausgehende Obliteration an dem ganzen Process Theil. Jedenfalls hört der normale Blutzufluss auf, ebenso die anfangs reichliche Desquamation der Gomerulusepithelien, da letztere in Folge mangelnder Ernährung nicht wieder ersetzt werden und die Capillarschlingen fallen zusammen. Fig. 7 giebt ein so verändertes Malpighisches Körperchen bei a wieder. Dasselbe ist bis auf eine nur eben noch angedeutete Streifung homogen geworden, Kerne sind nur noch ganz in der Peripherie oder gar nicht mehr vorhanden. Aber in der Umgebung der so umgewandelten Glomeruli nichts von narbiger Contraction des Bindegewebes, keine Sclerosirung und Contraction der Kapsel. Hier ist es offenbar, wie nur die epitheliale Desquamation und der Collaps der Capillarschlingen die Verödung herbeiführen. Und selbst an noch hochgradiger geschrumpften Glomerulis ist eine sclerotische Kapselverdickung oft nicht ausgesprochen (Fig. 7 bei b), in den meisten Fällen allerdings in geringer Ausdehnung vorhanden. Die Uebergänge von den zuerst geschilderten Glomerulis zu den geschrumpften sind leicht zu verfolgen. Wir treffen Malpighische Körperchen, an denen die Zellinfiltration von dem Hilus auf die Umgebung fortzuschreiten beginnt, wir sehen dann die Capillarknäuel kernärmer werden, schliesslich nur noch ganz spärlich mit Kernen versehen, die am längsten stets in dem Kapselraum als Reste des desquamirten Epithels angetroffen werden, bis sie auch von hier fortgeschwemmt wurden, und nun der Glomerulus als homogenes Körperchen sich scharf abhebt gegen die reichliche zellige Infiltration der Umgebung. Weiterhin kommt es dann in letzterer zu Vernarbungs- und Schrumpfungsprocessen, die zur Ausbildung des bekannten sclerotischen Ringes führen, mit welchem dann später der Gefässknäuel verschwindet.

Alle diese Beobachtungen illustriren in schönster Weise, wie die Schrumpfung nicht eigentlich zu Stande kommt durch Com-

pression des Glomerulus seitens der Kapsel, sondern durch die oben angeführten Momente.

So verbreitet eine dieser Vorstellung entgegengesetzte Anschauung auch heute ist, so giebt es doch schon mehrere Angaben in der Literatur, die sich für meine Darstellung verwerthen lassen.

Ich erinnere hier zunächst an eine Figur bei Grainger Stewart[22], die eine deutliche bindegewebige Umwandlung des Stieles des Glomerulus aufweist.

Sehr klar ist die Darstellung von Beer[9]. Nachdem er hervorgehoben hat, dass in gleichem Maasse, als die Substanz des sclerotischen Ringes sich vermehrt, ihr Inhalt abnimmt, fährt er fort: „Es spricht keine Thatsache dafür, dass der Schwund der in der Kapsel befindlichen Theile Effekt der Massenzunahme der Haut, im Gegentheil muss es für die meisten Fälle angenommen werden, dass dem hyperplastischen Processe in der Membran ein atrophischer Zustand der inneren Theile, vorzugsweise des Glomerulus, vorangeht." Freilich meint Beer, es sei an dem Zusammensinken der Kapsel ein Verlust ihres Epithels als Ursache nicht nachzuweisen, indem auch an atrophirenden Gefässknäueln zwischen Glomerulus und Kapsel noch Zellen nachgewiesen werden könnten. Ich habe aber gezeigt, dass solche Zellen in der That nur desquamirte und angesammelte Glomerulusepithelien sind. Weiterhin hebt Beer hervor, dass an schrumpfenden Glomerulis die Kapsel mit wohlerhaltenen Epithelien ausgekleidet sein könne. Das habe ja auch ich beobachtet und als Beweis beigebracht, das die Kapsel nicht comprimirend auf den Glomerulus wirkt. An einer anderen Stelle sagt Beer bezüglich einer interstitiell veränderten Niere, es seien neben den atrophischen Formen überall auch viele oft aufs Doppelte vergrösserte Glomeruli vorhanden gewesen und letztere hätten exquisite Wucherungen der Kerne der Capillarschlingen (also des Epithels nach unserer Auffassung) gezeigt.

Wagner sah in einer Niere, die an der Oberfläche zellig infiltrirte Parthien aufwies, in manchen stark atrophischen Glomerulis zwischen Kapsel und Gefässen zahlreiche eckige, verfettete Epithelien. An einer anderen Stelle sagt er bei Gelegenheit der Beschreibung einer interstitiellen Nephritis: „Auch in nahezu normalem Gewebe liegen atrophische Glo-

meruli"; an einer dritten Stelle (S. 233): „Glomeruli mittelgross, an einzelnen die Kapsel ziemlich dick, an andern eine stark sichelförmige Vermehrung des Epithels, an allen die Epithelien auffallend gross." Ferner: „Die Glomeruli sind am häufigsten ganz atrophisch, kernlos, oder ziemlich atrophisch kernarm, oder normal gross, sehr kernreich — in manchen der letzteren das Kapselepithel mässig vermehrt." Und weiterhin: „Etwaige hier liegende Glomeruli (in zellig infiltrirten Parthien) sind stark atrophisch; in manchen liegen zwischen Kapsel und Gefässen zahlreiche eckige verfettete Epithelien."

So viel über die eigentlichen Schrumpfungsvorgänge an den Glomerulis.

Ich muss fernerhin hier noch einer Niere Erwähnung thun, die im ersten Beginn interstitieller Erkrankung sich befand und die schon oben erwähnt wurde. (S. 15.) Die Verbreiterung und Kernvermehrung des interstitiellen Bindegewebes ist in derselben in ganzer Ausdehnung gleichmässig erfolgt. Ueberall sind die Septa ziemlich gleich stark verbreitert, nirgendwo findet sich eine besonders dichtgedrängte Zellinfiltration, nur die Eintrittsstelle der Glomerulusgefässe zeichnet sich durch etwas grösseren Kernreichthum aus vor den übrigen Bindegewebsparthien. Ebenso gleichmässig wie die Zunahme der Zahl der Bindegewebskerne erfolgt ist, ganz ebenso gleichmässig geht durch die ganze Niere eine sehr feine fettige Degeneration des vermehrten interstitiellen Gewebes. Um jeden Kern sind mehr oder weniger zahlreich feinste Fetttröpfchen angeordnet, aber nicht so erheblich, dass die fettige Degeneration als Haupterscheinung in die Augen spränge. Die Kernvermehrung imponirt überall in erster Linie. Ich habe der Fettentartung überhaupt ausführlicher nur deshalb Erwähnung gethan, weil sie neben ganz intakten Harnkanälchen sich ausgebildet hat. Letztere sind in unserer Niere durchweg unverändert, ohne alle Anzeichen von fettiger Degeneration. Ich betone das besonders gegenüber den neueren vielseitigen Bemühungen, die darauf hinzielen, das interstitielle Gewebe bei den Nephritiden eine vom Epithel abhängige Rolle spielen zu lassen. Man nimmt an, letzteres müsse stets zuerst den Einflüssen unterliegen, die eine Entzündung der Niere herbeiführen, es müsse immer zuerst fettig degeneriren. Ziegler[91] hat das neuerdings ausdrücklich betont und darauf hingewiesen, dass es in der Leber zuerst die

Leberzellen, im Gehirn zuerst die Nervenzellen seien, die degenerirten. Ich erinnere aber an die Untersuchungen v. Platens*), der nachwies, dass es in der That zuerst die Bindegewebszellen der Leber, die Kupferschen Sternzellen sind, die Fettkörnchen aufnehmen. Und meine Niere bietet einen klaren Beweis, dass in diesem Organe die Sachlage dieselbe ist.

Doch genug davon. Wir sahen also in dem beschriebenen Objekt die Anfänge interstitieller Processe. Viel charakteristischer aber als letztere sind die Veränderungen der Glomeruli. Selbst die oben beschriebenen Nieren, die ich der Schilderung der typischen Glomerulonephritis zu Grunde legte, waren nicht klarer, boten keine reichlicheren halbmondförmigen oder ringförmigen Ansammlungen desquamirter Epithelien, als unser Objekt. Und zwar haben sich letztere genau so angeordnet, wie es Langhans für seine Wucherung des Kapselepithels darstellt. Aber eine weitere Veränderung ist zu beobachten, die wir für die interstitielle und echte Glomerulonephritis bisher nicht beschrieben. Es ist nämlich eine ausgeprägte fettige Degeneration der abfallenden und abgefallenen Epithelien vorhanden. Aber nicht in allen Glomerulis. Einige unter ihnen weisen nur die allerfeinsten Fetttröpfchen in geringer Zahl auf, andere sind reichlicher damit versehen, die einzelnen Fetttropfen werden grösser, die meisten aber sind in stärkerer Weise degenerirt, und es erscheint dann der Zellhalbmond als dunkle Figur. An den geringer entarteten Malpighischen Körperchen kann man genau verfolgen, wie die Fetttröpfchen sich in den geschwellten Epithelien ablagern. Einen Theil derselben muss man aber auch wohl in die Capillarwand verlegen. Die grössten Fettkugeln finden sich stets in den schon gelösten Zellen, die noch festsitzenden enthalten nur kleinere. Auch das Kapselepithel hat an dem degenerativen Process theilgenommen, wie man an solchen Glomerulis wahrnehmen kann, aus denen der Capillarknäuel und die angesammelten Epithelien herausgefallen sind.

Hier haben wir also einen Fall von beginnender interstitieller Nephritis vor uns und wir überzeugten uns, wie die einleitenden Processe an den Glomerulis in Abfall und Ansammlung der Glomerulusepithelien bestehen.

---

*) Virch. Arch. Bd. 74. S. 268. Zur fettigen Degeneration der Leber.

c. Amyloidniere.

Gesondert soll hier der amyloiden Degeneration der Glomeruli gedacht werden. Der Charakter dieser Erkrankung lässt auf demonstrable Veränderungen des Zellbelags muthmassen.

An geringfügig amyloiden Glomerulis sind bekanntlich immer nur einzelne Schlingen und diese auch nur fleckweise amyloid geworden. Durch Kochen derartiger Organe bekommt man in der Kapsel einen mehr oder weniger breiten Eiweissring und in demselben Kerne, die ihre epitheliale Herkunft nicht verläugnen. Und dementsprechend sieht man auf dem Gefässknäuel geschwellte Epithelien, die das oben geschilderte, peripher nicht scharf begrenzte, feinkörnig aufgelöste Protoplasma besitzen. Also auch hier eine Glomerulonephritis geringen Grades. Aber gerade bei der amyloiden Degeneration ist es ferner leicht, sich von weiteren Folgezuständen am Epithel zu überzeugen. Schon an den schwach entarteten Glomerulis fällt es auf, dass da, wo die amyloide Substanz bereits abgelagert ist, die Kerne weniger dicht liegen, als das an den noch unveränderten Gefässschlingen der Fall ist. Je hochgradiger die Degeneration, desto deutlicher auch die Verarmung an Kernen. In einem Falle, in welchem die amyloide Entartung so hochgradig geworden war, dass bei Injection mit Berliner Blau auch nicht ein einziger Glomerulus sich füllte, traten auch bei Anwendung der besten Kernfärbemittel nur sehr spärliche Kerne hervor. Auch im Kapselraum wurden lose liegende Epithelien vermisst, ebenso geschwellte, in Ablösung begriffene auf dem Glomerulus. Das Kapselepithel nimmt an dem ganzen Process in derselben Weise wie bei anderweitigen Nephritiden Antheil durch Schwellung und Desquamation und pflegt in den späteren Stadien gänzlich zu fehlen.

So sehen wir also die Glomerulonephritis bei Amyloidentartung ganz entsprechend verlaufen wie bei parenchymatöser Nephritis mit anfänglicher Kernvermehrung und nachfolgender Kernverarmung in Folge aufhörender Neubildung abgefallener Zellen.

d. Harnstauung.

Neben den typischen Nephritiden seien hier nun schliesslich einige Einzelheiten hervorgehoben. So zunächst die bei Harn-

stauung vorkommenden Glomerulusveränderungen. Ich untersuchte hier eine linke Niere, die erst seit kurzer Zeit durch ein auf ihren Ureter übergegangenes Carcinoma uteri leicht hydronephrotisch geworden war. Makroscopisch sah man in der Rinde verwaschene weissliche Flecken von grösserem und geringerem Umfange. Die Glomeruli traten als glänzende Pünktchen vor. Jenen Flecken entsprachen geschwellte und albuminös getrübte, gewundene Harnkanälchen. Das interstitielle Gewebe war etwas verbreitert. In den Glomeruluskapseln fixirte ich durch Kochen breite Eiweisszonen und in ihnen zahlreiche Epithelien, zuweilen so zahlreich, dass das Eiweiss ganz in den Hintergrund trat. Hier haben wir einen Fall, in welchem die Veränderungen der übrigen Niere sehr gering, aber deutliche Erscheinungen von Glomerulonephritis vorhanden waren.

Bei stärkerer Compression des Nierengewebes durch Hydronephrose fand ich im Wesentlichen dasselbe Verhalten, wie ich es für hochgradige parenchymatöse Nephritis schilderte, also Undeutlichkeit der Unterabtheilungen und Kernarmuth der Glomeruli.

e. Venöse Stauung.

Auf die Veränderungen der Glomeruli bei venöser Stauung hat man bis jetzt nur wenig geachtet. Nirgendwo habe ich detaillirtere Angaben gefunden, nur dass Eiweiss durch die Malpighischen Körperchen austritt und in der Kapsel nachgewiesen werden kann, wird von einzelnen Seiten erwähnt. Mir standen eine Anzahl sehr verschieden hochgradiger Stauungsnieren zu Gebote. In einem Falle war die Niere blutreich und derb, mikroscopisch konnte ich in der ganzen übrigen Niere Veränderungen nicht nachweisen. Die Glomeruli aber zeigten Schwellung des Epithels des Capillarknäuels und der Kapsel, aber keine Dequamationsvorgänge, nach dem Kochen entstand ein sehr schmaler Ring geronnenen Eiweisses. Ist die Stauung andauernd und hochgradig gewesen, dann sind die Veränderungen weit deutlicher ausgeprägt. Ich beobachtete in den Nieren eines in Folge eines Herzfehlers verstorbenen Mannes folgende Verhältnisse: Die Harnkanälchen waren durchweg intakt, das interstitielle Gewebe nicht verbreitert, aber fein fettig degenerirt. Es lagen um die Bindegewebekerne ringsum angeordnet nicht eben zahlreiche sehr feine Fettkügelchen, die nach Osmiumsäurebehandlung deutlich hervortraten. Die

gleichen Fettkügelchen lagen auf dem Glomerulus und hier liess sich leicht constatiren, dass sie ihren Sitz im Epithel hatten. Letzteres war nämlich stark geschwellt und prominirte am Rande des Gefässknäuels erheblich gegen den Kapselraum. Da konnte man leicht die Einlagerung des Fettes in die hervorragenden Epithelien wahrnehmen. Aber auch hier war die Fettmetamorphose nur sehr schwach ausgesprochen, die meisten Epithelien waren frei von Fettkörnchen oder enthielten nur ganz vereinzelte, nur die Minderzahl war reichlicher mit ihnen ausgestattet. Durch Kochen des Organes kam ein breiter Eiweissring zwischen Capillarknäuel und Kapsel zur Anschauung, entsprechend der im Leben beobachteten reichlichen Eiweissausscheidung. Das ausgeschiedene Fibrin hatte einen gelben Farbenton, offenbar dadurch, dass ihm Blutfarbstoff aus dem hyperämischen Glomerulus beigemengt war. Ich habe ja schon darauf aufmerksam gemacht, dass es schon ohne vorhanden gewesene Albuminurie gelingt, in hyperämischen Malpighischen Körperchen eine Eiweisszone zu fixiren, die aber stets nur schmal bleibt. Die in der Stauungsniere in den hochgradig hyperämischen Glomerulis erhaltene beträchtliche Fibrinausscheidung kann aber nur aus abgeschiedenem Eiweiss abgeleitet werden, mit dem sich etwas geronnenes Hämoglobin gemischt hatte.

Eine erheblichere Degeneration im Epithel hatte nicht stattgefunden. Es fanden sich nur vereinzelte Epithelien in dem Eiweiss. Aber die Schwellung und Vermehrung des Epithels war sehr ausgesprochen, besonders auch auf der Kapsel, wo die Kerne so dicht lagen, wie ich es sonst nicht mehr sah. Sie bildeten dicht aneinandergedrängt einen continuirlichen Belag auf der Kapselinnenfläche. An manchen Stellen wurden einzelne gleichsam durch ihre Nachbarn hervorgepresst und prominirten über die andern.

f. Phthisis renalis.

Auch bei Phthisis renalis beobachtete ich entsprechende Verhältnisse. In einem Falle, in welchem das eine Nierenbecken ganz mit einem käsigen Material ausgekleidet war, das Becken der anderen Niere intakt erschien, fand sich in jener ersten Niere Trübung, geringe Fettentartung des Harnkanälchenepithels, geringe interstitielle fettige Degeneration und eben dieselbe auch

am Glomerulusepithel. Nach dem Kochen traten in der Kapsel relativ breite Eiweissringe zu Tage und die Epithelien des Gefässknäuels und der Kapsel wurden geschwellt und in Lösung begriffen gefunden. Daneben lagen zahlreiche abgestossene Epithelien in dem geronnenen Eiweiss. Bemerkenswerth war es, dass in so verschieden erkrankten Nieren die Glomerulusveränderungen gleich waren.

g. Einzelfall.

Schliesslich soll ein Einzelfall erwähnt werden. Die Nieren eines intercurrent gestorbenen Potators boten makroskopisch nichts Bemerkenswerthes. Frische Schnitte liessen nur geringe interstitielle Verbreiterung und Fettentartung, keine Veränderung der Harnkanälchen erkennen. Die Glomeruli waren einzig wesentlich afficirt. Hier fanden sich alle Charakteristika der Glomerulonephritis, wenn auch in geringem Umfange. Durch Kochen wurde ein schmaler Eiweissring fixirt.

Glomerulonephritis als einleitender Process sämmtlicher Nephritiden.

Aus meiner bisherigen Darstellung geht zur Genüge hervor, dass die Glomerulonephritis ein sämmtliche diffusen Nephritiden begleitender Process ist. Aber ich habe weiterhin beobachtet, dass wir es nicht nur mit einem Nebeneinander zu thun haben, sondern dass die Glomerulonephritis jede diffuse Nephritis einleitet. Diese Erscheinung ist von grosser Wichtigkeit und soll durch die folgenden Beobachtungen gestützt werden.

I. Anatomisches.

a. Scharlach.

Es bot mir in erster Linie die im Frühjahr und Sommer a. c. hier in Bonn ablaufende Scharlachepidemie willkommenes Material. Die Scarlatina war meist mit Diphtheritis complicirt.

Im Gefolge beider Erkrankungen trat Albuminurie sehr häufig auf. Nicht immer war man jedoch im Stande, an der Leiche schon makroscopische Veränderungen zu diagnosticiren, die zur Erklärung der Albuminurie hätten verwerthet werden können. Ich machte es mir nun zur Regel, keine Scharlachniere ununtersucht zu lassen, auch wenn mit blossem Auge nichts zu erkennen war. So bekam ich durchaus normale Nieren zur Untersuchung, solche, bei denen eine fettige Degeneration der Harnkanälchen begann bis zur ausgebildeten Fettentartung. Zum Studium letzterer verwerthete ich mit Vortheil Osmiumsäure, in welche ich stets ein Stückchen jeder Niere einlegte. Ebenso wurde von jeder Niere ein Stück gekocht und in Alkohol gehärtet, um nach jeder Richtung Untersuchungen anstellen zu können. So verfügte ich schliesslich über eine relativ beträchtliche Anzahl von Nieren und konnte an diesen leicht demonstriren, dass die Glomerulonephritis den Anfang der gesammten Erkrankung macht. Zwischen den nämlich ganz gesunden Nieren und solchen mit den ersten Anfängen von fettiger Degeneration fanden sich mehrere Nieren, deren Harnkanälchen-Epithel und Bindegewebe nicht die geringste Veränderung aufwies, deren Glomeruli aber Epithelschwellung, Ablösung und Ansammlung in der Kapsel, kurz alle Charakteristika der Glomerulonephritis zeigten, wie sie in einzelnen Fällen so ausserordentlich klar, dann aber gewöhnlich schon mit anderweitigen Parenchymveränderungen zur Beobachtung gelangte.

Ich regristrire hier eine Anzahl von Fällen, von denen die ersten nur geringe Veränderungen am Glomerulus, die späteren deutliche Processe aufwiesen:

1) 4jähriges Kind (Sect. 82.)
   Ausser an den Glomerulis ist die Niere unverändert. An ersteren schwache Desquamation der Epithelien. Schmaler Eiweisshalbmond.
2) 3jähriges Kind (Sect. 126.)
   Albuminurie seit drei Tagen. Schwache Glomerulonephritis. Niere sonst normal.
3) 2jähriges Kind (Sect. 78.)
   Vereinzelte Lösung der Glomerulusepithelien.
4) 4jähriges Kind (Sect. 76.)
   Die Niere makroscopisch normal. Mit Osmiumsäure färben sich einige Pünktchen in den Epithelien der Glomeruli und

im interstitiellen Gewebe. Ziemlich breiter Eiweissring in der Kapsel, in welchem zahlreiche Epithelkerne liegen. Kapselepithelien festsitzend aber geschwellt.

5) 3jähriges Kind (Sect. 121.)
Albuminurie seit 8 Tagen. Geringe fettige Degeneration der gewundenen Harnkanälchen.

6) 4½jähriges Kind (Sect. 93.)
Albuminurie seit 5 Tagen. Dieser Fall ist der schon oben ausführlicher erwähnte, bei dem eine so reichliche Ansammlung abgestossener Epithelien stattgefunden hatte, dass dieselben durch den Sekretionsstrom platt an die Kapselwand gedrückt, zwiebelschalenförmig den Gefässknäuel umgaben und eine Wucherung des Kapselepithels vortäuschten.

7) 8jähriges Kind (Sect. 98.)
Albuminurie seit 11 Tagen. Fettige Degeneration der gewundenen Harnkanälchen. Eiweisshalbmond und epitheliale Desquamation.

8) 2jähriges Kind (Sect. 80).
Tracheotomie wegen Diphtheritis nach Scharlach. Fettige Degeneration der gewundenen Harnkanälchen. Ausgebildete Glomerulonephritis.

9) 2jähriges Kind (Sect. 70.)
Periphere schwache Fettentartung in den gewundenen Kanälchen, schwache Glomerulonephritis.

10) 2jähriges Kind (Sect. 61.)
Fettige Degeneration des Harnkanälchenepithels und Glomerulonephritis.

11) Scharlach vor 3 Wochen. 4jähriges Kind. Niere blass, Glomeruli vorspringend. Fettige Degeneration der gewundenen Harnkanälchen. Gut ausgeprägte Glomerulonephritis.

12) 3½jähriges Kind. Scharlach vor mehreren Wochen. Fettige Degeneration und Glomerulonephritis, die aber wegen ihrer Geringfügigkeit wohl auf die gleichzeitig bestehende und den Tod veranlassende Diphtheritis bezogen werden muss.

Von besonderem Interesse sind unter diesen Fällen diejenigen, bei denen klinisch der Beginn der Albuminurie bekannt war (Fall 2, 5, 6, 7, 11.) Bei Vergleichung der Fälle ist es auffallend, dass in No. 2 und 6 die Albuminurie kurze Zeit (3 resp. 5 Tage) gedauert hatte, dass dagegen bei 5, 7 und 11 eine längere Zeit

(8 Tage bis 3 Wochen) verstrichen war. Und da ist natürlich von Belang, dass in jenen beiden Fällen nur Veränderungen der Glomeruli, in den andern dagegen schon fettige Degeneration gefunden wurde. Offenbar pflegen also die Scharlachnephritiden mit Glomerulonephritis zu beginnen, an die sich die fettige Degeneration der Harnkanälchen erst anschliesst. In gleichem Sinne sind die Fälle zu verwerthen, in denen klinisch die Diagnose einer Nephritis nicht gestellt war, in denen aber gleichwohl die Veränderungen am Glomerulus schon vorhanden waren. (Fall 1, 3, 4.)

Es ist auf Grundlage der oben ausführlicher gegebenen Darstellung von eben beginnenden und geringfügigen Glomerulonephritiden unnöthig, hier die Details der mikroscopischen Untersuchung zu wiederholen. Ich repetire nur, dass die ersten Anfänge von Entwickelung der Glomeruli sich kennzeichnen durch Schwellung des Epithels auf Knäuel und Kapsel, durch Ansammlung eines weichen Protoplasmas um den Kern, ferner durch Loslösung und völligen Abfall der so veränderten Epithelien in den Kapselraum, in welchem sie durch die Gerinnung des Eiweisses fixirt werden können. In Fig. 5 habe ich einen ziemlich hochgradigen Fall von Desquamation und Eiweissausscheidung nach einem durch Kochen gewonnenen Praeparate dargestellt.

Die erwähnte Scharlachepidemie bot mir aber auch Gelegenheit zu klinischen Beobachtungen. Herr Dr. Burger, unter dessen Leitung ein Contagienhaus stand, hatte die Freundlichkeit mich auf verschiedene Punkte aufmerksam zu machen, die ihm bei der Scharlachnephritis aufgefallen waren und die er mir mitzutheilen erlaubte. Er hatte mehrfach gesehen, dass das erste Eiweis immer in einem hellen, fast ganz klaren Urin, beiläufig gesagt am Ende der zweiten oder dritten Woche, auftrat, dass ferner diese Beschaffenheit des Harns mehrere Tage die gleiche blieb, und dass erst jetzt allmählich ein trüber dunklerer Harn zur Beobachtung kam. Mikroscopisch fand ich in dem hellen Harn stets nur sehr wenige morphologische Elemente, vereinzelte runde, kleine, grosskernige Epithelien (Glomerulusepithelien?) und rothe Blutkörperchen, ganz vereinzelt auch schon hyaline Cylinder. In den trüben Urinen fand ich etwas reichlichere Epithelien, viele rothe Blutkörperchen und hyaline Cylinder.

Diese klinischen Beobachtungen können wir nur durch Zuhülfenahme der geschilderten anatomischen Verhältnisse erklären. Es

entspricht offenbar dem Beginne der Scharlachnephritis, die Schwellung des Glomerulusepithels, und die beginnende Desquamation desselben einem hellen, klaren, eiweisshaltigen Urin, es entspricht ferner dem nach einigen Tagen vorhandenen trüben Harn das Stadium beginnender fettiger Degeneration des Harnkanälchenepithels und stärkerer Desquamation des Glomerulusepithels. Gelegentlich kommt nach Scharlach auch völlige Anurie zur Beobachtung. Offenbar handelt es sich hier um den Beginn der Nephritis mit den typischen Veränderungen an den Glomerulis, mit so ausgesprochen reichlicher Epitheldesquamation, dass die angesammelten massenhaften Zellen den Zugang zum Harnkanälchen ganz verlegen und völlige Wasserretention bedingen.

Nächst den Beobachtungen der Scharlachnephritis waren einige andere Fälle von Nephritis ebenfalls recht prägnant. Zunächst erinnere ich an die oben beschriebene interstitielle veränderte Niere, in der neben schrumpfenden Glomerulis noch solche vorhanden waren, die nur epitheliale Desquamation und Eiweissausscheidung darboten, Veränderungen, die offenbar als die primärsten anzusehen sind.

b. Hydronephrose.

Schon oben wurde einer im geringen Grade hydronephrotischen Niere gedacht, deren Besitzerin an Carcinoma uteri und dadurch bedingter Cachexie verstorben war. Es wurde hervorgehoben, dass den makroscopisch sichtbaren verwaschenen weissen Flecken der Rinde nur albuminöse Trübung des Harnkanälchenepithels entsprach und dass ausserdem nur geringe interstitielle Veränderungen vorhanden waren. Ich habe aber geschildert, wie an den Malpighischen Körperchen alle für die Glomerulonephritis charakteristischen Processe sich fanden, dass sogar die epitheliale Desquamation in manchen Glomerulis einen recht hohen Grad erreiche.

c. Verbrennung der Haut.

Weiterhin wurde oben schon eines Falles von ausgedehnter Verbrennung der Haut Erwähnung gethan, bei dem neben geringer Fettentartung von Harnkanälchen deutliche epitheliale Desquamation vorhanden war.

Einen zweiten derartigen Fall habe ich vor Kurzem beobachtet. Einem 27jährigen Mann war durch eine Pulverexplosion die Haut des ganzen Kopfes und Halses, beider Unterarme sowie einzelne Stellen der linken Unterextremität und des Rückens verbrannt worden. Der Patient starb ca. 48 Stunden nach der Verbrennung.

Die Nieren waren nicht besonders hyperämisch und makroskopisch konnten mit Sicherheit bestimmte Veränderungen nicht nachgewiesen werden. Mikroscopisch wurde aber eine Desquamation des Glomerulusepithels und die Anwesenheit eines Eiweissringes constatirt, im Genaueren dasselbe Verhalten wie in allen sonstigen Fällen. Im übrigen waren die Nieren, soweit mikrocopisch nachweisbar, unverändert. Ich erinnere hier weiterhin an die bezüglich einer interstitiell veränderten Niere gemachten Erfahrungen. Ich erwähnte, wie in einem Falle neben interstitieller Verbreiterung und Kernvermehrung eine ausgesprochene Glomerulonephritis mit hochgradiger Epithelansammlung im Kapselraum vorhanden war. Wenn wir uns hier entscheiden sollen, welcher Process der frühere gewesen ist, werden wir uns mit Recht dafür erklären, dass die Glomerulonephritis den Anfang machte. Denn damit es zu einer so ausgesprochenen Desquamation des Epithels und fettigen Degeneration desselben kommen kann, vergeht sicherlich eine geraume Zeit. Die interstitiellen Veränderungen waren aber noch so wenig erheblich, dass sie als jünger angesprochen werden müssen als die Processe an den Glomerulis.

In gleicher Weise rufe ich die über eine Stauungsniere gemachten Bemerkungen ins Gedächtniss zurück. Ich zeigte, wie in einer nur in geringem Grade venös gestauten Niere nur erst eine Schwellung des Glomerulusepithels eingetreten war, wie in einem stärker afficirten Organ diese Schwellungszustände deutlicher geworden waren und zugleich mit Kernvermehrung am Gefässknäuel und besonders an der Kapsel einhergingen. In jener ersten Niere waren sonst keinerlei Veränderungen vorhanden, in der zweiten begann eine geringe interstitielle fettige Degeneration. Also auch hier deutlich die ersten Veränderungen an den Glomerulis nachweisbar.

II. Experimentelles.

Diese übereinstimmenden Beobachtungen habe ich nun experimentell zu stützen gesucht, indem ich Thieren nachgewiesener-

massen fettige Degeneration erzeugende Substanzen beibrachte und die ersten Veränderungen an den Nieren studirte.

a. Phosphorvergiftung.

Zunächst vergiftete ich Thiere, Kaninchen und einen Hund mit Phosphor. Ich experimentirte an 4 Kaninchen, von denen das erste am ersten Tage $0{,}005$ gr. Phosphor erhielt, am zweiten Tage noch lebhaft war, weitere $0{,}02$ gr. bekam und Abends todt gefunden wurde.

Betreffs der Verabreichung des Phosphors sei hier bemerkt, dass ich abgemessene Stückchen von $0{,}001$ und $0{,}005$ gr. vorräthig hatte. Dergleichen Stückchen wurden in kleine Einschnitte in den Rippen von Kohlblättern gebracht und so von den Thieren gefressen.

Die Nieren des ersten Kaninchens waren nun makroscopisch intakt. Mikroscopisch war ebenfalls äusserst wenig verändert, abgesehen vielleicht von spurweiser Schwellung des Glomerulusepithels. Eiweiss war im Harn nicht vorhanden gewesen und wurde auch in den Glomerulis nicht gefunden.

Ein zweites Kaninchen frass am ersten Tage $0{,}005$, am zweiten $0{,}01$, am dritten $0{,}005$ und am vierten wieder $0{,}01$ gr. An diesem Tage gelang zuerst ein genügend klarer Eiweissnachweiss im Harn, deutlicher noch am folgenden Tage, an welchem das Thier zu Grunde ging. Makroscopisch konnte auch hier an den Nieren nichts nachgewiesen werden. Mikroscopisch dagegen existirten ganz ähnliche Zustände, wie sie oben für die Anfangsstadien der Scharlachnephritis geschildert wurden, Schwellung des Glomerulusepithels, Abfall desselben und ein Halbmond geronnenen Eiweisses. Die Harnkanälchen waren intakt.

Ein drittes auf gleiche Weise mit Phosphor gefüttertes Kaninchen gab die gleichen Resultate. Das vierte Kaninchen bekam 4 Tage nach einander $0{,}005$ gr., frass an den drei folgenden nicht mehr und starb am siebenten Tage. Es fand sich hochgradige Fettdegeneration der Leber, beginnende Fettentartung des Harnkanälchenepithels. Einzelne Fettkörnchen auch im Epithel des Glomerulus. Auf letzterem hängen viele Zellen lose oder liegen in dem den Kapselraum ausfüllenden Eiweiss.

Der Hund frass in Wurst verborgene Stückchen Phosphor am ersten Tage von $0{,}05$ gr. Gewicht, am zweiten bekam er

$0_{,1}$ gr., wurde matt, durstig. Die Verabreichung des Phosphor wurde an beiden folgenden Tagen ausgesetzt. Am fünften Tage trat ein deutlicher Eiweissgehalt des ausserdem bluthaltigen Harns auf. Es schwammen in ihm eine Menge aus gelben Pigmentkörnchen zusammengesetzte Cylinder. Am sechsten Tage war der Eiweissgehalt deutlicher. Das Thier frass wieder $0_{,05}$ gr. Da ich aber die fettige Degeneration der Gesammtniere nicht zu weit fortschreiten lassen wollte, um nicht den Ueberblick über die zuerst auftretenden Processe zu verlieren, so wurde das Thier am folgenden Tage getödtet. Es fand sich eine hochgradige Fettentartung der Leber, feinkörnige Fetteinlagerung in die peripheren Theile der gewundenen Harnkanälchen. Feinste Fettkörnchen auch im Glomerulusepithel. Letztere geschwellt und vereinzelt abgelöst. Durch Kochen gerann eine schmale Zone Eiweiss.

Weitere Versuche stellte ich mit Carbolsäure an zwei Kaninchen an.

b. Carbolsäurevergiftung.

Das erste erhielt am ersten Tage subcutan $1_{,5}$ gr. in 10procentiger Lösung. Am folgenden Morgen geringen Eiweissgehalt des Urins. Weitere $1_{,5}$ gr. wurden subcutan injicirt. Am Nachmittag war der Eiweissgehalt deutlicher und Abends wurde das Thier todt gefunden. Mikroscopisch fand ich dieselben Veränderungen wie bei dem zweiten Kaninchen, welches am Nachmittag $1_{,5}$ gr. subcutan beigebracht erhielt und am nächsten Morgen todt aufgefunden wurde.

Beide Nieren waren ohne deutlich makroscopische Veränderungen, in ihren Glomerulis gerann aber beim Kochen und durch Alkoholbehandlung eine deutliche Eiweissmasse und in derselben lagen, am deutlichsten bei dem ersten Kaninchen, abgelöste Epithelien. Im Uebrigen waren die Nieren intakt.

Im Anschluss an diese Experimente komme ich auf schon früher angestellte und bereits veröffentlichte Versuche zurück.

c. Abklemmung der Nierenarterie.

In meiner Mittheilung über die Eiweissausscheidung durch die Nieren hob ich bestätigend hervor, dass nach zeitweiser Abklemmung der Nierenarterie (während $1^1/_2$ Stunden) der Harn eiweisshaltig wird und ich habe ferner gezeigt, dass dieses Eiweiss

durch die Glomeruli ausgeschieden wurde. Damals bemerkte ich schon, dass das Epithel des Glomerulus nach einer solchen Abklemmung buckelig geschwellt in das Kapsellumen vorspringt. Auf die genaueren Veränderungen hinzuweisen habe ich damals unterlassen, weil es mir nur auf die Eiweissausscheidung ankam. Ich komme hier deshalb nach erneuter Durchsicht der erhaltenen Präparate auf diesen Punkt ausführlicher zurück. Ich beschreibe zunächst den Befund bei mehreren verschieden lange Zeit nach Aufhebung der Abklemmung getödteten Kaninchen.

Wenn die Circulation eine Viertelstunde lang wieder hergestellt war, so fand sich am gehärteten Präparat zwischen Kapsel und Glomerulus ein breites Lumen. In diesem lag schon an einzelnen Stellen ein ziemlich dichtes Fibrinnetz, jedoch füllte es den Kapselraum niemals schon ganz aus. Meist spannen sich nur einzelne Fäden von Fibrin durch den Kapselraum hin. Einzelne Epithelien sind schon deutlich geschwellt, besonders die oberflächlicher gelegenen.

War eine halbe Stunde nach Entfernung des abklemmenden Instrumentes verflossen, so waren alle Kapselräume von einer dichten Masse geronnenen Fibrins ausgefüllt. Die Zahl der geschwellten Epithelien war erheblich vergrössert. Daneben werden aber auch schon ganz vereinzelt losgelöste, in die Eiweissmasse eingeschlossene Epithelien angetroffen, jedoch noch nicht in allen Kapseln. Das Epithel der letzteren beginnt ebenfalls anzuschwellen. Hatte die Circulation nach Aufhebung der Abklemmung wieder $1^1/_4$ Stunde gedauert, so waren die Eiweissringe in den Kapseln geringer. Dagegen sind jetzt alle Epithelien deutlich geschwellt, ihre Kerne gross, granulirt. Jede einzelne Zelle springt buckelförmig in das Kapsellumen vor (Fig. 4.) Die abgelösten Zellen werden zahlreicher, man findet sie fast in jedem Glomerulus und stammen dieselben sowohl vom Gefässknäuel als von der Kapsel.

24 Stunden nach dem experimentellen Eingriff ist die Menge des fixirten Eiweisses nur gering. Die Desquamation des Epithels dauerte aber fort, ohne jedoch zu Anhäufung abgestossener Zellen zu führen. Letztere liegen vielmehr immer nur einzeln, sind ausserdem, wie das auch für die Scarlatinanephritis gilt, nicht scharf conturirt, sondern peripher matt feinkörnig, unregelmässig zackig begrenzt.

4 Tage nach der Abklemmung sind die Eiweissmengen der

Kapsel ebenfalls nur gering, die Erscheinungen der Glomerulonephritis dauern aber an.

Resumiren wir kurz auf Grundlage dieser 5 Experimente den Verlauf des ganzen Processes, so sehen wir eine Eiweissausscheidung als nächste Folge der Abklemmung auftreten, die $^1/_2$ Stunde nach derselben den höchsten Grad erreicht. Gleichzeitig aber beginnt eine Schwellung des Epithels auf Gefässknäuel und Kapsel und Desquamation desselben, die zwar im Verlauf der nächsten Tage sich etwas steigert, aber nicht sehr hochgradig wird. Es sind dies aber an den ersten Tagen die einzigen Veränderungen in den Nieren, das Harnkanälchenepithel und das interstitielle Gewebe bleiben zunächst intakt. Später jedoch gehen auch hier Veränderungen vor sich, die von Grawitz und Israel[23] genauer beschrieben wurden. Sie wiesen nach, dass sowohl parenchymatöse wie interstitielle Veränderungen eintreten und als Vorläufer derselben müssen wir demnach unsere Glomerulusveränderungen ansehen.

Eine Bestätigung dieser meiner Angaben über die Epithelveränderungen an den Glomerulis temporär abgeklemmter Nieren finde ich in der Publikation Littens[47] über die functionelle Alteration der Nierengefässe. Er sagt auf Seite 163: „Die Epithelien der Kapsel waren vielfach gequollen und abgestossen und fanden sich dem Transsudat beigemengt."

Hiermit schliesse ich die Mittheilung meiner Beobachtungen. Ich glaube gezeigt zu haben, dass die Glomerulonephritis einmal jede diffuse Nephritis begleitet, dass sie aber ferner bei der Scarlatinanephritis, bei Ureterenstauung, bei anämischen Zuständen, bei cachectischen Individuen, ferner auch bei Vergiftung durch Phosphor und Carbolsäure und nach temporärer Arterienabklemmung die diffusen Processe einleitet. Und ich glaube keinem Widerspruch zu begegnen, wenn ich auf Grundlage dieser Beobachtungen das Factum, dass eben die Glomerulonephritis die erste anatomische Veränderung, der Beginn der diffusen Erkrankung ist, auch ohne Weiteres auf die Nephritiden übertrage, die wir in ihren Anfängen zu untersuchen für gewöhnlich keine Gelegenheit haben, also auf die chronische parenchymatöse und interstitielle Entzündung.

Schlussfolgerungen.

Diese anatomischen Ergebnisse leiten nun zu wichtigen Betrachtungen über. Bei der grossen Verschiedenartigkeit der Ursachen, die zur Glomerulonephritis führen können, wird es unwahrscheinlich, dass die direkte Veranlassung zu derselben in mechanischen Circulationsverhältnissen zu suchen ist. Denn bei Scharlach, bei Harnstauung, bei Verbrennung der Haut, bei Anämie, bei Cachexie durch Carcinom etc. verhält sich die Circulation sicherlich sehr verschieden und doch ist die erste Folge aller dieser ursächlichen Momente stets die gleiche Erkrankung der Glomeruli, die man auf Grundlage der einzelnen Veränderungen als Entzündung auffassen muss. Eine solche kann aber nicht aus einfachen mechanischen Circulationsstörungen hergeleitet werden, welche von vielen Seiten für die mit der Glomerulonephritis einhergehende Albuminurie verantwortlich gemacht worden sind. Man kann mir nicht einwenden, es handele sich gar nicht um Entzündung, denn wenn auch die Discussion dieser Frage bei den grossen Meinungsverschiedenheiten, die noch heute über die Grundfragen der Entzündung herrschen, sehr erschwert ist, so berechtigen doch mehrere Umstände zur Annahme einer solchen und zum Gebrauch der Bezeichnung „Glomerulonephritis.“ Es ist das einmal die Transsudation eiweisshaltiger Flüssigkeit, ferner die Ansammlung weisser Blutkörperchen in den Schlingen des Glomerulus und endlich die „katarrhalische“ Desquamation der Epithelien. Die eigenthümliche, von allen andern Capillaren abweichende Beschaffenheit der Wandung der Glomerulusgefässe erklärt das Fehlen anderweitiger Symptome von Entzündung, so der Extravasation weisser Blutkörperchen.

Wollte man aber, um die mechanischen Circulationsstörungen zu retten, anführen, dass einmal die Abklemmung der Nierenarterie ebenfalls Glomerulonephritis macht, dass Albuminurie auch bei venöser und Harnstauung eintritt, so sind auch diese Punkte leicht zu widerlegen. Dann erstens das, was nach temporärer Abklemmung der Arterie die Veränderungen der Glomeruli hervorruft, ist nicht die jetzt eintretende Aenderung der Circulation, die Verlangsamung des Blutstromes etc., sondern es ist die voraufgegangene längere Unterbrechung der Ernährung der Capillar-

wandung. Und ebenso ist bei venöser Stauung an der Albuminurie nicht der abgeänderte Blutstrom schuld, sondern die ungenügende Zufuhr arteriellen Blutes. Und ganz ähnlich erklärt sich die Glomerulonephritis bei Harnstauung durch Compression der Gesammtniere und dadurch bedingte Anämie und durch Compression der einzelnen Glomeruli von den gestauten Harnkanälchen aus.

Und insofern kann man ja allerdings diese mechanischen Circulationsstörungen für die Affection der Glomeruli verantwortlich machen, aber nur indirekt durch primäre Ernährungsstörungen. Es kommen derartige Aenderungen des Blutstromes bei den gewöhnlichen Nephritiden aber nicht zur Geltung und können daher einfache mechanische Momente nicht zur Erklärung ihrer Anfangsstadien, d. h. der Glomerulonephritis, benutzt werden. Für diese sehen wir uns demnach genöthigt nach anderweitigen ursächlichen Momenten zu suchen.

Man wird nicht behaupten wollen, dass alle Nephritiden durch direkte äussere Einwirkungen auf die Niere entstünden. Ihre geschützte Lage kann dagegen mit Recht angeführt werden. Einwirkungen von Kälte und sonstigen mechanischen Momenten auf die Nierengegend dürfen daher nur mit Vorsicht aufgenommen werden. Dass durch Fortleitung von der Blase aus entzündliche Zustände der Niere sich ausbilden können, wird Niemand läugnen, allein mit diesen Veränderungen haben wir es hier nicht zu thun.

Ferner dürften nervöse Einflüsse kaum für die diffusen Nephritiden verantwortlich gemacht werden.

Nach Ausschluss aller dieser Momente sehen wir uns also dahin gedrängt, dass wir die direkte Ursache der Glomerulonephritis und damit auch die diffusen Nephritiden in das Blut verlegen müssen. Hierin unterstützen uns unsere Experimente mit Phosphor und Carbolsäure. Wir müssen annehmen, dass das Blut durch Einwirkung in ihm enthaltener abnormer Substanzen oder durch Einbusse seiner ernährenden Kraft die Glomeruli zur Entzündung bringt. Hier können wir nun aber die Punkte, die uns zur Stütze der Erklärung der Glomerulonephritis durch mechanische Circulationsmomente entgegengehalten wurden, in ihr Gegentheil umkehren und zu unsern Gunsten verwenden. Mit dieser Annahme einer Veranlassung der Glomerulonephritis durch ernährungsstörende Blutumsetzungen stellen wir aber die Nephritiden hin

nicht als selbstständige Erkrankungen, sondern als Symptome einer primären Erkrankung des Blutes.

Und dazu führt uns auch schon die Ueberlegung, welchen Momenten wir denn für gewöhnlich die Entstehung einer Nephritis zur Last legen. Wenn wir eine diffuse fettige Degeneration, gelegentlich auch mit interstitiellen Entzündungsprocessen nach Infectionskrankheiten, nach Typhus, Scharlach, Pneumonie etc. beobachten, so sind wir gewohnt, die Ausscheidung schädlicher Substanzen des Blutes durch die Nieren ätiologisch anzuschuldigen. Bei anämischen Personen (periciös. Anämie, atrophia infantum etc.), bei cachectisch Geschwächten (Malariacachexie etc.) finden wir häufig eine diffuse Fettentartung und Entzündung und die schlechten Ernährungsverhältnisse des Blutes müssen zur Erklärung verwandt werden. Die Lehrbücher nennen die Aetiologie der gewöhnlichen chronischen Nephritiden eine wenig klare, aber sie führen als häufige Ursachen dauernde Einwirkung von Nässe und Kälte und den Gebrauch der Alkoholica an, Momente, die nothwendigerweise zu allgemeinen Störungen des Organismus führen müssen.

Die Amyloidniere wird immer auf Gesammterkrankungen bezogen. Und der auffallende Umstand der stets gleichzeitigen Erkrankung beider Nieren kann wohl nur aus einer primären Affection des übrigen Körpers, resp. des Blutes hergeleitet werden. So führt uns alles darauf, die sämmtlichen diffusen Nephritiden nur als Symptome einer anderweitigen Erkrankung anzusehen. Und das wird noch leichter verständlich, wenn wir bedenken, wie gering relativ eine Blutveränderung zu sein braucht, um eine Glomerulonephritis zu machen. Auf letztere folgen aber stets die diffusen Nephritiden erst nach einiger Zeit. Ich wage hier nicht die Behauptung aufzustellen, dass letztere eine direkte Folge der primären Glomerulonephritis seien, obwohl Verschiedenes in diesem Sinne sich verwerthen lässt. Wenn das der Fall wäre, würden auch geringere, anfänglich nur zu Glomerulonephritis führende Schädlichkeiten eine Erkrankung des ganzen Organes zur Folge haben können. Für den angedeuteten ursächlichen Zusammenhang spricht es, wenn wir sehen, dass nach temporärer Abklemmung einer Nierenarterie erst nach langer Zeit, nach Tagen diffuse Nephritis auftritt, gleich aber nach Beendigung des Eingriffes Entzündung der Glomeruli; so wird es wahrscheinlich, dass die Veränderung des übrigen Parenchyms nicht von der Unterbrechung der Circulation direkt abhängt,

da sie sonst wohl eher eintreten würde. Ebenso kann die Nephritis nach abgelaufenem Scharlach in gleichem Sinne verwerthet werden. Wie ein derartiger ursächlicher Zusammenhang zu denken wäre, wird klar, wenn wir einmal die allgemeinen Ernährungsstörungen des Organismus und damit auch der Niere berücksichtigen, wie sie durch die andauernde Albuminurie zu Stande kommen müssen, und andererseits bedenken, dass das Transsudat, wie es jetzt von den Glomerulis geliefert wird, bei seiner Passage durch die Harnkanälchen eine schädliche Einwirkung auf die letzteren ausüben kann. Doch soll, wie gesagt, die Möglichkeit eines derartigen Zusammenhanges hier nur angedeutet werden.

Weiterhin entnehmen wir aus unseren anatomischen Betrachtungen im Verein mit klinischen Beobachtungen, dass eine typische Glomerulonephritis rückgängig werden kann. Wir sehen nämlich einerseits, dass einer Albuminurie nach Scharlach stets eine entzündliche Veränderung am Glomerulus entspricht und wir wissen andererseits, dass jene Albuminurie vielfach völlig wieder verschwindet. Offenbar gelangt also die Desquamation der Epithelien zum Stillstand und der Glomerulus wird in integrum restituirt. Es liegt hierin für den Kliniker, der in einer abgelaufenen Scarlatinanephritis gerne auch späterhin noch eine Gefahr für den Organismus sieht, ein beruhigendes Moment. Es ist leicht erklärlich, wie so relativ geringfügige Veränderungen zur Heilung gelangen. Das gilt natürlich auch für alle anderen Nephritiden, die aber selten in einem so frühzeitigen Stadium zur Beobachtung kommen. Ist einmal die Erkrankung von dem Glomerulus auf das gesammte Parenchym übergeschritten, dann wird eine völlige Rückkehr zum Normalen schwieriger zu Stande kommen können.

Fragen wir uns nun weiterhin: welchen Einfluss gewinnt der Umstand, dass sämmtliche Nephritiden mit Glomerulonephritis beginnen, dass alle die verschiedenartigen Formen ein gemeinsames Anfangsstadium haben, auf die Bestrebungen, die Entzündungen der Niere in bestimmte Classen einzutheilen, die von jeher so äusserst verschiedenartig ausgefallen sind?

Wir haben die Veränderungen an den Glomerulis als die Grundlage sämmtlicher Nephritiden kennen gelernt, müssen sie daher als die Grunderkrankung bezeichnen, die unter Umständen ganz isolirt lange Zeit bestehen kann. Folgerichtig dürfen wir aber von nun an die verschiedenen Formen, unter denen eine

Nephritis aufzutreten pflegt, nicht mehr als von Grund aus verschiedene Erkrankungen auffassen, dürfen sie vielmehr als gleichberechtigte Unterabtheilungen der gemeinsamen Anfangsveränderung betrachten. Die allgemeine Affection des Gesammtorganismus wirkt auf die Glomeruli stets in durchaus gleicher Weise ein, macht immer dieselbe Glomerulonephritis und die Entzündung der Niere in den ersten Stadien oder überhaupt, so lange sie auf die Malpighischen Körperchen beschränkt bleibt, ist daher eine durchaus einfache Erkrankung. Das Uebergreifen auf das gesammte Organ geschieht allerdings nach verschiedenen Richtungen, nach welcher in jedem einzelnen Falle, das wird von den die Nephritis veranlassenden Momenten abhängen.

Die Bemühungen, die verschiedenen Nephritiden einzutheilen, bewegen sich in Extremen. Auf der einen Seite sucht man zahlreiche Formen aufzustellen, auf der anderen will man nur eine einzige Entzündung der Niere anerkennen, die nur je nach dem Vorwiegen der einen oder anderen Veränderung ein verschiedenes Aussehen bekommen soll.

Die ganze Frage liegt im Grunde genommen recht einfach, wenn man stets daran festhält, dass wir nur zweierlei Organbestandtheile der Niere haben, das interstitielle Gewebe und die epithelialen Elemente. Nachdem daher der Boden zu weiteren Processen durch die gemeinsame Affection der Glomeruli geebnet ist, kann eine Veränderung am Gesammtparenchym sich nur so äussern, dass entweder das Epithel allein leidet, oder dass nur das Bindegewebe erkrankt, oder endlich drittens, dass Beides gleichzeitig nebeneinander verläuft, ohne allerdings gleichzeitig einsetzen zu müssen.

Von Läsionen des Zellbelags der Harnkanälchen kennen wir im Wesentlichen nur die fettige Degeneration, der allerdings nach geläufiger Annahme ein Stadium sogen. albuminöser Trübung voraufgeht, und die so weit zur Zerstörung des Epithels führt, dass eine völlige Abstossung desselben die Folge ist.

Die Affection des interstitiellen Gewebes äussert sich, wenn sie als echt entzündliche auftritt, durch reichliche Zellinfiltration und schliesslich narbige Contraction.

Wenn diese Veränderungen des Epithels und Bindegewebes stets rein für sich aufträten, dann wäre eine klare und einfache Eintheilung dadurch von selbst gegeben. Aber das ist eben nicht

der Fall. Mit der fettigen Degeneration des Epithels combinirt sich sehr häufig eine Fettentartung des Bindegewebes oder auch echte interstitielle Entzündung und mit letzterer kommt erstere zusammen vor. Weiterhin wird eine Schrumpfung der Niere nicht nur herbeigeführt durch narbige Zusammenziehung des neugebildeten Bindegewebes, sondern auch durch fleckweisen Untergang des Epithels. Alle diese mannigfachen Combinationen verwirren das Bild nicht unbeträchtlich und liefern ein ausserordentlich verschiedenes makroscopisches Ansehen.

Aber die Verwirrung dauert meiner Meinung nach nur so lange, bis man sich über das Wesen der Vorgänge in jedem einzelnen Falle klar geworden ist, ich meine, bis man der makroscopischen Untersuchung die mikroscopische hat folgen lassen.

Hier kann man eben nichts Anderes finden als Veränderung des Epithels oder des interstitiellen Gewebes, oder Beides gleichzeitig, gewöhnlich dann aber das Eine mehr ausgesprochen als das Andere. Ob dabei die Niere gross oder klein, glatt oder uneben, gelb, weiss oder braunroth ist, bedingt bezüglich des Wesens des ganzen Vorganges keinen Unterschied. Wenn wir uns gewöhnt haben, die Degeneration des Epithels mit parenchymatöser Nephritis, die Bindegewebsprocesse als interstitielle zu bezeichnen, werden wir stets im Stande sein, zu sagen, welcher Form eine jede Niere angehört, oder ob beide combinirt vorhanden sind. In letzterem Falle ist mir aber keine Niere vorgekommen, die ich nicht als vorwiegend nach der einen oder anderen Richtung erkrankt hätte bezeichnen können. Ich halte es daher für angezeigt, eine Eintheilung der Nephritiden nach diesem Gesichtspunkt nicht fallen zu lassen, nur aus den mikroscopisch-anatomischen Merkmalen abzuleiten, die makroscopische Form dagegen, die ja nur abhängig ist von dem verschieden weiten Vorschreiten des Processes, von seinen verschiedenen Stadien, für die Classificirung nicht zu berücksichtigen. Dagegen ist nichts einzuwenden, dass man die Ausdrücke „grosse weisse Niere“ und „granulirte Niere“ zur leichteren Verständigung anwendet, nur darf man damit keine Eintheilung beabsichtigen, nur muss man sich stets vergegenwärtigen, in welche Rubrik jede dieser Formen gehört. Vom anatomischen Standpunkt müssen wir daher durchaus an der Eintheilung in parenchymatöse und interstitielle Nephritis festhalten. Aber beide haben wir dann wieder anzusehen als Unter-

abtheilungen der Glomerulonephritis, die als Grundprocess für sich existirt.

Leyden[41] widerspricht einer derartigen Eintheilung, wie sie von Bartels zuerst schärfer durchgeführt wurde, in seiner jüngsten Publikation. Er sagt: „Es handelt sich hierbei (also bei parenchymatöser und interstitieller Nephritis) mehr um Varietäten und Stadien, um Differenzen der Intensität, als um fundamentelle Verschiedenheiten." Aber Jedem, der viele Nieren untersucht hat, sind doch wohl schon durchaus reine Formen nach beiden Richtungen vorgekommen. Ich habe im Verlauf meiner Untersuchungen Nieren gesehen, an denen nur fettige Degeneration zu bemerken war, ohne jede interstitielle Entzündung, und andererseits Nieren, die letztere Veränderung völlig rein darboten. Noch jüngst sah ich eine leicht granuläre Niere, in welcher das Epithel durchaus intakt, ohne jede degenerative Veränderung war, in welcher aber eine reichliche zellige Infiltration in diffuser Weise sich vorfand. Weiterhin erwähnte ich oben eine Niere eines an Scharlach verstorbenen Kindes und hob hervor, wie neben einer ausgeprägten Glomerulonephritis eine ganz gleichmässig diffuse Kernvermehrung des interstitiellen Gewebes leicht erkennbar war, ohne dass am Harnkanälchenepithel irgend etwas Abnormes nachzuweisen gewesen wäre. Solche klare, uncomplicirte Fälle müssen, meine ich, unbedingt dahin wirken, die Scheidung zwischen parenchymatöser und interstitieller Nephritis aufrecht zu erhalten. Freilich Leyden glaubt, es ginge die eine Veränderung immer aus der anderen hervor und er wird also auch für solche einfachen Zustände annehmen, sie seien entweder auf Grundlage anderer abgelaufener Processe entstanden, oder es würden solche gefolgt sein, wenn das Individuum am Leben geblieben wäre. Aber diese Annahme scheint mir etwas gewagt, da uns ja eine sichere Erfahrung und direkte Beobachtung in dieser Hinsicht fehlt. Und wenn dem wirklich so wäre, wenn wirklich jede vorgefundene reine parenchymatöse Nephritis früher nicht rein gewesen wäre oder später nicht rein bliebe, wenn wirklich einer interstitiellen Nephritis stets ein parenchymatöses Stadium voraufginge oder nachfolgte, hätten wir dann die Berechtigung, die angedeutete Eintheilung aufzuheben, künftig nach dem Vorgange Leydens nur von diffusen Nephritiden zu reden? Ich meine nicht, denn in den weitaus meisten Fällen macht einer der beiden Processe den Anfang,

ursprünglich ist aber gewöhnlich eine parenchymatöse oder eine interstitielle Nephritis vorhanden. Wenn wir Thiere mit Phosphor oder Carbolsäure oder mit Cantharidin vergiften, so entsteht zunächst nach voraufgehender Glomerulonephritis stets eine einfache diffuse fettige Degeneration ohne interstitielle entzündliche Veränderungen. Dasselbe ist der Fall bei anämischen und cachectischen Personen. Andererseits beobachten wir aber auch von Anfang an interstitiell verlaufende Entzündungen ohne Epithelveränderungen, ich erwähne in dieser Hinsicht nochmals die eben erst citirte Scharlachnephritis. Und wenn nun wirklich weiterhin an den anfänglichen Process die andere Erkrankung sich anschliesst, so ist das doch nur eine Complication, gerade so wie zu einer Stauungsleber eine Fettleber sehr häufig hinzukommt. Die ursprüngliche Nephritis büsst dadurch ihre Berechtigung nicht ein, parenchymatös oder interstitiell genannt zu werden. Und wie ich hervorhob, in den weitaus meisten Fällen wird man die eine oder die andere Veränderung vorwiegen sehen und danach den Namen wählen. Die Darstellung wird durchaus nicht unklar, wenn wir in solchen Fällen sagen, wir haben eine parenchymatöse Nephritis vor uns mit interstitiellen Processen oder eine interstitielle Nephritis mit parenchymatöser Degeneration. Man wird dann stets wissen, was gemeint ist, wenn man nur scharf daran festhält, dass wir unter parenchymatöser Entzündung der Niere die fettige Degeneration vorwiegend des Epithels gelegentlich zusammen mit Fettentartung des Bindegewebes verstehen und wir von interstitieller Entzündung nur dann reden, wenn eine Zunahme des Bindegewebes mit reichlicher zelliger Infiltration sich ausgebildet hat.

In Wirklichkeit wird man aber gar nicht so häufig, wie man gewöhnlich annimmt, in die Lage kommen, derartige zusammengesetzte Definitionen gebrauchen zu müssen, denn ganz typisch kommen beide Erkrankungen nur relativ selten nebeneinander vor, gewöhnlich tritt die eine so in den Hintergrund, dass man sie vernachlässigen kann. Man trifft ja nur selten gleichzeitig mit acuter oder chronischer fettiger Degeneration echte entzündliche interstitielle Processe, das Bindegewebe ist zwar häufig breiter als normal, allein es kommt das offenbar nur zu Stande dadurch, dass die Maschenräume durch Flüssigkeit auseinandergedrängt sind, nicht durch ausgesprochene Kernvermehrung. Und oft findet

man interstitielle Nephritis mit deutlicher Glomerulusschrumpfung ohne oder nur mit geringfügigen epithelialen Degenerationen.

Aber wenn ich einerseits Leyden nach der angedeuteten Richtung nicht zustimmen kann, so glaube ich, dass eine ganze Reihe anderer Auffassungen nicht minder verfehlt ist.

Da hält man zunächst besonders von klinischer Seite gerne an einer Scheidung in acute und chronische Nephritis fest. Der Kliniker mag eine derartige Fintheilung immerhin zu seiner Bequemlichkeit machen, nur muss sie unabhängig sein von der auf anatomischer Grundlage gewonnenen Classificirung. Ob eine fettige Degeneration oder eine interstitielle Entzündung acut oder chronisch auftritt, berührt den anatomischen Charakter nicht, sie bleibt darum nicht weniger parenchymatös oder interstitiell. Die Lehrbücher der pathologischen Anatomie erwähnen daher auch die fraglichen Begriffe gar nicht oder nur secundär.

Weiterhin war es besonders die äussere Form, die man einer Eintheilung zu Grunde legte. Man unterschied die grosse weisse Niere, die trüb geschwollene Niere, die grob- und fein granulirte Niere, die weissgesprenkelte Niere etc. etc. Aber die Folge davon war, dass man bei der microscopischen Beschreibung sich stets wiederholen musste, dass man Charakteristika für den einen Fall anführte, die auch für den anderen gebraucht waren. Es ergiebt sich das eben daraus, dass das äussere Aussehen durchaus abhängt von dem Grade der Ausbildung, in welcher die Processe in der Niere sich vorfinden. Ob die fettige Degeneration sich diffus oder fleckweise ausbildet, demnach die Niere gleichmässig weiss oder gesprenkelt aussieht, ob andererseits die interstitielle Entzündung sich noch in den Anfangsstadien befindet, wo Schrumpfung noch nicht eintrat, oder ob schon narbige Contractionen statthatten, und ob diese so erfolgen, dass einmal eine feingranuläre, andere Male eine grobgranuläre Beschaffenheit der Oberfläche resultirt, tangirt den eigentlichen Charakter der Erkrankung nicht im Mindesten. Und da nun gar das äussere Aussehen auf doppelte Weise zu Stande kommen kann, da eine granuläre Niere sowohl Folge einer circumscripten Degeneration des Epithels und eines Collapses der degenerirten Parthien, wie eine Folge narbiger Contraction des entzündlich veränderten Bindegewebes sein kann, so liegt es auf der Hand, wie wenig mit einer solchen Eintheilung gewonnen ist.

Das hat man denn auch gefühlt und hat sich vielfach bemüht, neben der äusseren Form auch die mikroscopischen Verhältnisse zu berücksichtigen und auf Grundlage beider Befunde zu klassificiren. Neuerdings ist besonders Wagner nach dieser Richtung vorgegangen. Ich will kurz illustriren, wie sich die verschiedenen Formen Wagner's sehr wohl unter die Begriffe parenchymatös und interstitiell vereinigen lassen. Den acuten Morbus Brighti theilt Wagner ein in 4 Formen. Die erste, die „hämorrhagisch-katarrhalische Form" ist anatomisch so wenig charakteristisch, dass sie nur als Vorstadium einer parenchymatösen Nephritis betrachtet werden kann, da das interstitielle Gewebe normal ist. Die zweite Form, die „hämorrhagisch-katarrhalische und gleichzeitig interstitielle" würde ich nur als interstitielle Nephritis bezeichnen, denn neben den zelligen Infiltrationen besonders in der Umgebung der Glomeruli kommen die Blutungen in die letzteren und die Trübung der Harnkanälchen nur wenig in Betracht. Die dritte Form wiederum, die „acute mässig grosse blasse Niere" hat alle charakteristischen der parenchymatösen Nephritis, bei intaktem Stroma. Und endlich die vierte, die „acute lymphomatöse Nephritis" ist wieder eine ausgeprägte interstitielle, da sie ausgezeichnet ist durch Haufen von kleinen und grossen Rundzellen, die besonders um die Kapseln angeordnet sind. Unter den chronischen Morbus Brighti rubricirt Wagner drei Formen, und zwar zunächst die „vergrösserte total und diffus erkrankte Niere". Wenn man die dazu mitgetheilten Fälle durchsieht, so bemerkt man, dass es sich nur handelt um typische Glomerulonephritis mit deutlich ausgesprochener fettiger Degeneration des Harnkanälchenepithels, also um eine bei noch bestehenden Veränderungen der Glomeruli ausgebildete parenchymatöse Nephritis. Eine zweite Form soll die Niere sein, „die aus älteren atrophischen Stellen und aus frisch entzündetem Gewebe besteht, ungefähr normal gross oder vergrössert, glatt oder undeutlich granulirt". Diese vorwiegend nach der äusseren Erscheinung abgetrennte Gruppe enthält also, wie uns die angeführten Beispiele zeigen, nur interstitielle Nephritiden, zu denen allerdings meist parenchymatöse Veränderungen hinzugetreten sind. Ob die interstitiellen Veränderungen fleckweise oder diffus auftreten, kann allerdings für die Aetiologie von Wichtigkeit sein, aber die Entzündung bleibt darum doch interstitiell. Endlich die

dritte Form ist die „gewöhnliche granulirte Niere“. Hier haben wir aber nur interstitielle Veränderungen vor uns.

Viel einfacher, als in die angeführten Abtheilungen, rubriciren sich daher meiner Meinung nach alle mitgetheilten Fälle unter die beiden Classen der interstitiellen und parenchymatösen Nephritis. Die Unterschiede, die zur Aufstellung der verschiedenen Formen geführt haben, sind untergeordneter Natur, sie sind nur Abänderungen des einen oder anderen Processes, ohne das Wesen zu tangiren. Mag man immerhin, wenn man durch genauere Unterabtheilungen zu gewinnen glaubt, die subtileren Unterscheidungen machen, mag man immerhin die Begriffe acut und chronisch gebrauchen oder die äussere Form benutzen, stets aber wird es sich in erster Linie empfehlen, die wohlunterschiedbaren Formen der parenchymatösen und interstitiellen Nephritis als Hauptkategorien zu betrachten und unserer Ansicht nach wird man mit einer derartigen Bezeichnung stets auskommen.

Halten wir nur daran fest, dass die Einflüsse, welche zu Entzündungen der Niere führen, sich stets zuerst an den Glomerulis geltend machen und zwar stets in der gleichen Weise, stets unter dem Bilde der ausführlich geschilderten Glomerulonephritis, dass aber dann die Wege nach zwei Richtungen auseinandergehen, die sicherlich durch den Charakter des veranlassenden Momentes bestimmt werden. Da wir vom allgemein pathologischen Standpunkte die fettige Degeneration als eine regressive Metamorphose, die interstitielle Kernvermehrung eher als eine progressive auffassen, so müssen wir annehmen, dass solche Einwirkungen, die sich lediglich als die Ernährung herabsetzend äussern, zu parenchymatöser Nephritis, solche, die vorwiegend irritativ wirken, zu interstitiellen Veränderungen führen. Wenn später zu der einen oder anderen Form die andere oder die eine hinzutritt, dann kann das auf verschiedenen Umständen beruhen. Wir können uns einmal vorstellen, dass die fettig degenerirten Epithelien einen Entzündungsreiz für das interstitielle Gewebe abgeben und dass umgekehrt die interstitiellen Veränderungen zu solchen Ernährungsstörungen führen, dass parenchymatöse Processe sich anschliessen. Oder aber wir können uns auch vorstellen, dass die allgemeinen Störungen des Organismus einen anderen Charakter annehmen, vielleicht durch die schon bestehende Nephritis veranlasst. So könnte man sich denken,

dass die Albuminerie bei rein interstitieller Nephritis zu solchen Allgemeinstörnngen des Organismus führte, dass fettige Degenerationen des Epithels die Folge wären.

Ich verkenne nicht, wie sehr ich durch die oben ausführlicher betonte Vorstellung der Nephritiden als primärer Gesammterkrankungen und die Möglichkeit der Entstehung einer Nephritis aus anfänglich relativ geringen Veränderungen der Glomeruli im Gegensatze zu den herrschenden Anschauungen trete. Allein es scheint mir grosse Bedeutung in die Verworrenheit der letzteren einen einheitlichen Gesichtspunkt gebracht zu haben, der besonders auch für den Kliniker Interesse hat.

Nicht minder wichtig scheint mir die Thatsache, dass durch die Beobachtung, wonach die Glomerulonephritis als einleitender Process sämmtlicher Nephritiden gilt, eine Grundlage für die Eintheilung der letzteren gewonnen wurde, dass die beiden verschiedenen Formen, unter denen die Veränderungen der Niere auftreten, als gleichberechtigte Abtheilungen eines ursprünglich gleichen Processes betrachtet werden müssen.

Albuminurie.

In der bisherigen Darstellung wurde das anatomische Bild der Glomerulonephritis in ihrer räumlichen und zeitlichen Beziehung zu den diffusen Nephritiden geschildert und daneben stets der Albuminurie Erwähnung gethan, die als Begleiterscheinung der Glomerulonephritis gelten muss. Die Frage nach den Bedingungen des Eiweissaustrittes blieb unerörtert. Es wurde aber als selbstverständlich angesehen, dass das im Harn vorfindliche Eiweiss durch die Glomeruli transsudirt ist und dieser Vorstellung entsprechend konnte in jedem Falle durch Kochen oder Alkoholerhärtung eine geronnene Eiweissmasse im Kapselraum nachgewiesen werden. Die beiden Methoden zum anatomischen Nachweis des transsudirten Eiweisses sind in neuerer Zeit von mehreren Seiten angewandt worden und war es zuerst Posner[60], der darauf aufmerksam machte, dass beim Kochen nephritischer Nieren Ausfüllung des Kapselraumes der Malpighischen Körperchen durch geronnenes Fibrin erfolgt. Gleichzeitig machte ich[64] bei Kaninchen durch $1^1/_2$stündige Abklemmung der Nierenarterie Albuminurie und zeigte, dass die Glomeruli mit geronnenem Eiweiss gefüllt sind, wenn Stücke der Nieren in absolutem Alkohol gut erhärtet wurden. Aus diesen Beobachtungen, die von Litten[45] bestätigt wurden, geht im Verein mit den von Nussbaum[55] beim Frosch eruirten Thatsachen zur Genüge hervor, dass der Ort der Eiweissausscheidung in die Glomeruli verlegt werden muss. Freilich gilt das ohne Einschränkung zunächst nur für die Fälle, in denen das Harnkanälchenepithel noch intakt oder wenig verändert, jedenfalls aber noch in kontinuirlicher Bedeckung vorhanden ist. Für hochgradig degenerirte Nieren, wo das Epithel der Harnkanälchen zum Theil völlig fehlt, kann der Annahme nicht mit absoluter Bestimmtheit entgegengetreten werden, dass die Transsudation von Albumin auch durch die Harnkanälchen

erfolge. Sicherlich wird aber auch hier die Hauptmenge von den Glomerulis abgeleitet werden müssen und die Theorien über die Ursache der Albuminurie können daher nur auf Grundlage der Vorstellung aufgebaut werden, dass eben die Malpighischen Körperchen das Eiweiss durchtreten lassen.

Die Ansichten über die Bedingungen der Albuminurie gehen nach drei Richtungen auseinander. Von der einen Seite werden Aenderungen der Blutbeschaffenheit, von der anderen abnorme Circulationsverhältnisse, von der dritten anatomische Läsionen verantwortlich gemacht. Der meisten Theilnahme erfreut sich gegenwärtig die zweite Auffassung. Die erste hat hauptsächlich in Frankreich Eingang gefunden und wird dort noch heute von einzelnen Forschern vertheidigt. Aber es lassen sich zahlreiche Einwände dagegen machen. Man hat einmal geglaubt, dass ein abnorm hoher Salzgehalt des Blutes nephritisch erkrankter Personen die Eiweissausscheidung bedinge und man hat nach gleicher Richtung eine zu grosse Wässrigkeit des Blutes angeführt. Allein darauf hin an Thieren angestellte Versuche blieben ohne Resultat. Man dachte ferner daran, das im Blut circulirende Eiweiss könne Aenderungen seiner Zusammensetzung oder seines Filtrationsvermögens erlitten haben. Allein Untersuchungen des im Harn vorgefundenen Eiweisses waren erfolglos und in das Blut von Thieren eingespritzt erschien es im Harn nicht wieder. Somit verlor diese Theorie allmählich allen Boden.

An ihre Stelle traten die Vorstellungen veränderter mechanischer Circulationsstörungen, die in dreifacher Hinsicht ausgebeutet wurden. Die älteste Vorstellung ist die, nach welcher die Eiweissausscheidung Folge eines erhöhten intracapillären Blutdruckes sein, das Eiweiss gleichsam durch die Wandung hindurchgepresst werden soll. Man stützte sich bei dieser Auffassung auf die Erscheinung der Albuminerie bei venöser Stauung. Aber ganz abgesehen davon, dass von vielen Seiten behauptet wurde, eine Erhöhung des Blutdruckes finde bei Stauung von den Venen aus gar nicht statt, wenigstens nicht in den Glomerulis, konnte eine Blutdruckerhöhung auch durchaus für alle Fälle nicht einmal wahrscheinlich gemacht werden. Im Gegentheil lässt sich mit Erfolg einwenden, dass Albuminerie auch eintritt bei erniedrigtem Blutdruck, bei Anämie verschiedenster Aetiologie, oder wenn er sicherlich nicht erhöht ist, nach Abklemmung der Nieren-

arterie, nach Durchschneidung der vasomotorischen Nierennerven. Und andererseits bringt eine wirkliche Blutdruckerhöhung keine Eiweisstranssudation mit sich, so z. B. die Unterbindung der Aorta unterhalb der Nieren, die Exstirpation einer Niere.

Diese Theorie herrschte noch, als Runeberg mit seinen Filtrationsversuchen an thierischen Membranen hervortrat und festgestellt zu haben glaubte, dass bei geringerem Filtrationsdruck der Procentgehalt des Transsudates an Eiweiss grösser ist als bei hohem und dass die Menge des transsudirenden Eiweisses wächst, wenn dem Filtrat der Abfluss gesperrt ist, die Filtrationsflüssigkeit also unter geringerem Drucke steht, als das Filtrat. Aber man darf doch wohl gegen die einfache Uebertragung der an todten Membranen angestellten Versuche auf die lebende Gefässwandung des Glomerulus Bedenken tragen. Und der Beweis, dass solche geforderte Verhältnisse bei den Albuminerien stets vorhanden seien, ist nicht zu erbringen. Auch ist von anderer Seite hervorgehoben worden, dass Runeberg seine Versuche falsch gedeutet habe, denn es ergebe sich aus seinen Tabellen, dass zwar der Procentgehalt des Filtrates an Eiweiss bei geringerem Druck grösser sei, dass aber die absolute Menge bei höherem Druck anwachse. Es beruhe der Irrthum darauf, dass bei höherem Druck mehr Wasser filtrire als bei niederem.

Als so weder die Erhöhung noch die Erniedrigung des intracapillären Druckes zur genügenden Erklärung der Albuminurie verwandt werden konnte, glaubte Litten, das gemeinsame Moment aller zur Eiweisstranssudation führenden Verhältnisse in der Verlangsamung des Blutstromes gefunden zu haben. Es lässt sich in der That leidlich gut theoretisch demonstriren, dass eine Verlangsamung der Circulation wirklich statt hat oder haben kann, allein der grundlegende Beweis, dass Albuminurie auch wirklich durch Abnahme der Blutstromgeschwindigkeit allein erklärt werden könne, wurde nicht erbracht. Und Litten schränkte schon gleich die Gültigkeit seiner Annahme ein dadurch, dass er bei hochgradig degenerirten Nieren die anatomischen Läsionen verantwortlich machte. Wie schon hervorgehoben, wurde aus letzteren zeitweise und von einzelnen Forschern die Albuminurie überhaupt abgeleitet, aber man hatte dann vorwiegend die Degeneration des Harnkanälchenepithels im Auge und liess die Eiweisstranssudation durch diese erfolgen. Diese ganze Vorstellung musste aber fallen, als einmal

der Ort des Eiweissaustrittes in die Glomeruli verlegt wurde, andererseits die Fälle sich häuften, in denen bei deutlicher Albuminurie eine Affection der Harnkanälchen fehlte. Und da man andererseits Läsionen der Glomeruli nur in Verbindung mit diffuser Erkrankung, nur sehr selten für sich allein fand, so wurde die Entstehung der Albuminrie auf Grundlage anatomischer Veränderungen wieder zweifelhaft. Eine hieran sich anschliessende Auffassung vertheidigt Heidenhain*). Er schreibt dem Epithel des Glomerulus für die normale Sekretion des Harns specifische Thätigkeit und die Fähigkeit zu, die Eiweisstranssudation zu verhindern. Das unter pathologischen Bedingungen sich verändernde, schwellende, sich ablösende Epithel soll diese Fähigkeit einbüssen. Wir wissen aber aus der Entwicklungsgeschichte der Glomeruli, dass die ursprünglich hohen, dem Harnkanälchenepithel anatomisch gleichen Zellen, wie sie das blinde Ende der Harnkanälchen zusammensetzen und den Gefässknäuel bei seiner Bildung umgreifen und überziehn, in weiterem Verlauf der Entwicklung immer platter werden, um schliesslich nur als äusserst dünne Schuppen der Capillarwand aufzusitzen. Es deutet diese Entwicklung darauf hin, dass die Epithelien nach der Herstellung der Verbindung zwischen Gefässknäuel und Harnkanälchenlumen keiner Function mehr vorstehen. Ihre Abplattung erleichtert die Communication zwischen Gefässinnerem und Kapsellumen und macht die geforderte Wirkung durchaus unwahrscheinlich. Wir können von Zellen nicht viel erwarten, die so dünn sind, dass sie auf Querschnitten der von ihnen überzogenen Gefässwand nur da sichtbar sind, wo ihr Kern liegt, die nur durch Silberbehandlung in ihren Umrissen zur Anschauung gebracht werden können. Es kann nicht die Annahme einer einfachen physikalischen Zurückhaltung des Eiweisses, wie Cohnheim**) sich die Sache denkt, bei der dünnen Beschaffenheit gemacht werden, da das einmal durch die Gefässwand transsudirte Eiweiss sicherlich entweder auch die schuppenartigen Epithelien durchdringen oder dieselben von ihrer Unterlage ablösen würde. Ebensowenig können wir bei der äussersten Armuth an Protoplasma an specifische Wirkungen denken. Derartige Vorstellungen sind offenbar erwachsen aus dem Gedanken, dass für

*) Handbuch der Physiologie S. 367.

**) Vorlesungen über allgem. Pathologie, II, S. 310 ff.

die, wie man annahm, mit den übrigen Capillaren übereinstimmenden Glomerulusgefässe, besondere Momente zur Erklärung ihres abweichenden Verhaltens herangezogen werden müssten. Aber man supponirte die fragliche Uebereinstimmung einfach, ohne sich klar zu werden, ob sie wirklich vorhanden sei. Wir können aber auf Grund dessen, was wir oben anführten, behaupten, dass die Capillaren des Glomerulus wesentlich von allen übrigen abweichen. Sie lassen einmal bei Silberbehandlung keinerlei Endothelzeichnung hervortreten, und ihre Wandung ist ausserdem kernlos. Diese Erscheinungen deuten unzweifelhaft auf eine grössere Cohäsion der Wandung in sich und sie sind es, die uns veranlassen auszusprechen, dass der abweichende Bau der Gefässwände der Malpighischen Körperchen unter normalen Verhältnissen den Durchtritt des Eiweisses verhindert. Aber daraus geht auch mit Nothwendigkeit hervor, dass die Aufhebung dieser eigenthümlichen Struktur der Gefässwand den Durchtritt von Eiweiss durch dieselbe zur Folge haben muss. Damit kommen wir aber wieder auf die ältere Vorstellung der Veranlassung der Albuminurie durch anatomische Läsion zurück und wir können das mit um so grösserem Rechte, als es mir gelang nachzuweissen, dass immer dann mikroscopische Veränderungen, und zwar recht charakteristische Veränderungen, vorhanden waren, wenn der Harn beim Menschen, oder bei experimentell behandelten Thieren eiweisshaltig war. Freilich wird hier Cohnheim und Heidenhain einwerfen, dass die Glomerulonephritis gerade für ihre Ansichten von der Bedeutung des Epithelbelages spreche, denn dieselbe bestehe wesentlich in Affectionen des letzteren. Allein da ich auf Grund der obigen Auseinandersetzung das Epithel unter normalen Verhältnissen nicht für die fehlende Albuminurie verantwortlich mache, so betrachte ich auch bei der Glomerulonephritis die Desquamation desselben nur als Symptom einer Störung in der Gefässwand, in Folge dessen Lockerung des Zusammenhangs zwischen beiden und schliesslicher Abfall des Epithels eintritt.

Soll aber die Vorstellung, dass die vielfach geschilderte Veränderung der Glomeruli wirklich die Gründe für die Eiweissausscheidung enthält, sicher gestellt werden, so muss nachgewiesen werden, dass in allen Fällen von Albuminurie nicht auch da, wo ich es darthun konnte, die Bedingungen für das Zustandekommen der erforderlichen Strukturveränderungen gegeben sind.

Die Integrität der Gefässwand hängt ab von dem vorbeiströmenden Blute. Ist dasselbe zur Ernährung der Wandung ungeeignet, so muss letztere nothwendigerweise Strukturänderungen erleiden.

Derartige Ernährungsstörungen seitens des Blutes können im Wesentlichen auf drei Momenten beruhen. Einmal ist das normale Verhalten wesentlich geknüpft an die Zufuhr des nöthigen Sauerstoffs, d. h. arteriellen Blutes. Sobald das Zuströmen desselben entweder primär durch Verengung der zuführenden Arterie etc. ungenügend erfolgt, oder secundär durch Stauungen im venösen Kreislauf, muss die Wandung leiden.

Zweitens wird letztere beeinflusst durch die Einwirkung abnormer im Blute kreisender und eventuell durch die Gefässwand austretender Substanzen.

Endlich drittens muss der Capillarwand neben dem nöthigen Sauerstoff auch das übrige Nährmaterial in ausreichendem Maasse geboten werden.

Bei der nahen Beziehung der Capillarwand zum Blut kann aber auch eine geringe Aenderung des letzteren nicht ohne Einfluss auf erstere bleiben und die Wandung der Glomerulusgefässe, die nur von einer Seite her, aus dem rasch vorbeiströmenden Blute das nöthige Material empfängt, muss durch jede Störung in den angedeuteten drei Richtungen „alterirt" werden.

In die erste Gruppe gehört die eine Hälfte der experimentell zu erzeugenden Albuminurien, diejenigen nämlich, die durch Verengerung oder zeitweise Abklemmung der Nierenarterie, sowie der Nierenvenen, des Ureters und durch Durchschneidung der vasamotorischen Nierennerven entstehen. Litten sucht alle diese Eiweissausscheidungen aus der verlangsamten Circulation abzuleiten. Aber der Zusammenhang muss doch wohl so gedacht werden, dass durch die Stromverlangsamung ungenügende Ernährung und dadurch Wandungsveränderung veranlasst wird. So kann allerdings auf indirektem Wege die Abnahme der Blutstromgeschwindigkeit für die Entstehung der Albuminurie beschuldigt werden, aber in Wirklichkeit ist sie es ja nicht direkt, die eine Eiweissausscheidung herbeiführt.

Das illustrirt am einfachsten die Albuminurie nach temporärer ($1^1/_2$stündiger) Abklemmung der Nierenarterie. Während der Zeit der Absperrung des Blutes bleibt die Gefässwand der Glomeruli ohne Ernährung und diesem Umstand müssen wir es doch wohl

zuschreiben, dass aus dem wieder einschiessenden Blut Eiweiss durch die Wandung transsudirt. Litten dagegen hält die in Folge der Abklemmung eintretende Erweiterung der Glomerulusgefässe und die Verlangsamung des Blutstromes für das veranlassende Moment. Allerdings gebe ich das ja zu, dass die Abnahme der Stromgeschwindigkeit auf die Eiweisstranssudation begünstigend einwirken muss, auch in dem Sinne, dass sie die schon ohnehin alterirte Wandung noch mehr in ihrer Ernährung beeinträchtigt, aber die anderthalbstündige völlige Absperrung des Nährmaterials ist die wesentliche Veranlassung der Albuminurie.

Bei der Einengung der Nierenvene und dadurch herbeigeführter Stauung leidet die Gefässwand der Glomeruli in ihrer Ernährung durch die ungenügende Zufuhr arteriellen und Abfuhr venösen Blutes.

Harnstauung muss die gleichen Wirkungen haben, da Compression der Niere und der Glomeruli speciell die Folge ist und Anämie des gesammten Gefässapparates des Organs dadurch bedingt wird.

Litten vergiftete Thiere mit Strychnin und beobachtete, dass während der Einwirkung des Giftes kein Harn ausgeschieden wurde, offenbar in Folge des Gefässkrampfes und der durch diese herbeigeführten erheblichen Gefässverengerung. Mit Nachlass der letzteren wurde wieder Harn ausgeschieden, der aber eiweisshaltig war. Litten glaubt nun den Grund für diese Albuminurie in der nachfolgenden Gefässerweiterung gefunden zu haben. Allein die voraufgehende Unterbrechung der Ernährung wird auch hier wohl mit Recht ganz wie bei zeitweiser Arterienabklemmung beschuldigt werden müssen.

Die gleiche Erklärung darf auch vielleicht versucht werden für die zuweilen beobachtete Albuminurie nach epileptischem Anfall, wo die eintretende Gefässverengerung ernährungsstörend wird.

Eine ähnliche Auffassung liegt nahe bezüglich der Eiweissausscheidung nach Durchschneidung der vasamotorischen Nierennerven und Verletzung der vasamotorischen Gehirncentren. Hier muss der oben angedeutete Zusammenhang zwischen Stromverlangsamung mit Gefässerweiterung und Wandungsalteration verantwortlich gemacht und hier vielleicht auch der aufgehobene trophische Einfluss herangezogen werden.

In die zweite Gruppe von Ursachen für die Strukturveränderungen der Gefässwandungen und damit die Albuminurie gehört die experimentell am Thiere gemachte oder zufällig am Menschen beobachtete Einverleibung irritirender giftiger Substanzen. Hier geht es durchaus nicht an, Aenderungen der Circulation zur Erklärung heranziehen zu wollen. Das Erscheinen vieler derartiger Substanzen im Harn beweist ihre örtliche Einwirkung auf die Glomeruli. Wieder ist aber hier der Zusammenhang so zu denken, dass die „materia peccans" hindernd auf die Verarbeitung, die Assimilation der zugeführten Nährstoffe wirkt und dadurch Ernährungsstörung veranlasst. Man kann das direkt entnehmen aus der bei Phosphorvergiftung erfolgenden Einlagerung feinster Fettkörnchen in die Wandung der Capillaren.

Mit Ausschluss dieser durch bestimmte Substanzen veranlassten Albuminurien gehören die meisten beim Menschen vorkommenden Eiweissausscheidungen zu denen, die durch ungenügende Zufuhr des nöthigen Nährmaterials zu den Gefässwandungen der Glomeruli bedingt sind.

Wenn im Verlaufe perniciöser Anämie und sonstiger anämischer Zustände Albuminurie auftritt, so wird man nicht umhin können, eine ungenügende Ernährung der Glomeruli verantwortlich zu machen. Hier lassen sich mechanische Circulationsstörungen nicht anführen. Hierher gehört die Albuminurie bei traumatisch blutarm Gewordenen, bei carcinomatös erkrankten Personen, bei Atrophia infantum etc., Erkrankungen, für die ich oben die Glomerulonephritis als einleitenden Process nachzuweisen im Stande war. Auf gleiche Weise müssen die Albuminurien nach Cholera, nach acuten Infectionskrankheiten erklärt werden, falls man hier nicht die örtliche Einwirkung irritirender Substanzen auf die dieselben ausscheidende Niere in Betracht ziehen will.

Ich erinnere hier ferner daran, dass die eigentlichen chronischen Nephritiden gemäss meiner obigen Auseinandersetzung als primäre Ernährungsstörungen des Gesammtorganismus angesehen werden müssen und dass auf Grundlage dieser die einleitende Glomerulonephritis und damit die Albuminurie entsteht. Für die hochgradig degenerirten Nieren wird ja wohl allgemein zugegeben, dass die Veränderungen der Glomeruli anzuschuldigen sind.

Für alle diese hier kurz skizzirten Fälle von Albuminurie lässt sich eine anatomische Störung auf Grundlage der angestellten

Betrachtungen zum Theil nur in hohem Grade wahrscheinlich machen, zum Theil aber, wie aus meinen anfänglichen Beobachtungen hervorgeht, direkt beweisen. Wenn ich hier nochmals daran erinnere, dass ich bei der Albuminurie nach Phosphor- und Carbolsäurevergiftung, nach temporärer Arterienabklemmung, nach Scharlach, bei Anämie und Ureterenstauung stets die Glomerulonephritis als erste und zunächst einzige Veränderung in der Niere nachweisen konnte, so muss dieselbe als Ursache der Eiweisstranssudation angesehen werden. Die grosse Mannichfaltigkeit der angeführten Beobachtungen aber führt uns mit Nothwendigkeit dazu, diese Glomerulonephritis auch für alle anderen Albuminurien verantwortlich zu machen, da es uns gelungen, für alle in der ungenügenden Ernährung der Glomeruli die Grundlage für die Veränderungen der Gefässwandung aufzufinden. Für die Auffassung der Albuminurie aus anatomischer Läsion der Glomeruli spricht also im Gegensatz zu allen anderen Theorien einmal der Umstand, dass Veränderungen in einer grossen Reihe von Fällen wirklich nachgewiesen werden können, dass sich ferner aus denselben die Eiweisstranssudation ungezwungen erklärt, während alle übrigen Auffassungen rein theoretisch construirt, zum Theil leicht zu widerlegen sind und direkte Beweise gänzlich fehlen.

Zum Schluss will ich hier nicht versäumen, darauf aufmerksam zu machen, wie durch die Zurückführung der Albuminurie auf anatomische Störungen eine einheitliche Auffassung für die normalen und pathologischen Verhältnisse gewonnen ist. Nach beiden Richtungen machen wir die Struktur der Gefässwand verantwortlich, in der Norm verhindert dieselbe die Eiweisstranssudation, unter pathologischen Bedingungen bringt die Aufhebung jener Struktur sowohl in den Anfangsstadien der Nephritis wie in vorgeschritteneren Perioden die Albuminurie mit sich.

Hämoglobinurie.

Mit der Albuminurie enge verwandt ist die Hämoglobinurie, d. h. die Ausscheidung gelösten Hämoglobins durch die Nieren. Klinisch ist dieselbe eine sehr bekannte Erscheinung, anatomisch dagegen fehlen bis jetzt alle sicheren Anhaltspunkte, welcher Ort in der Niere das Hämoglobin durchtreten lasse, ob die Glomeruli oder die Harnkanälchen. Wenigstens ist mir nicht gelungen, bestimmte Angaben in dieser Hinsicht aufzufinden.

Es gelingt experimentell durch Injektion von Wasser in das Blut, in die vena jugularis, bei Kaninchen Hämoglobinurie zu machen. Doch muss zur Erzielung einer ausgiebigen Ausscheidung die Wassermenge eine beträchtliche sein. Ich habe einem Kaninchen 200 g Wasser von 20° C. schnell hintereinander in die jugularis eingeführt. Das Thier bekam nach dieser Operation heftige Dyspnoe, lag schwer athmend am Boden, erholte sich allmählich etwas, starb aber trotzdem nach 16 Stunden. Während dieser Zeit sonderte es grosse Mengen dunkelroth gefärbten Harns ab, der nicht sehr reichlich erhaltene rothe Blutkörperchen enthielt, seine Farbe daher aufgelöstem Blutfarbstoff verdankte. Auch beim Tode war der in der Blase befindliche Urin von gleicher Farbe. Die eine Niere wurde in absoluten Alkohol gelegt, die andere zur Hälfte gekocht, zur Hälfte frisch untersucht. Die Resultate waren ganz analog den bei der Albuminurie angeführten, aus den anatomischen Bildern musste geschlossen werden, dass auch die Hämoglobinurie durch die Glomeruli erfolgt. Ich fand nämlich die meisten Glomeruli und eine grosse Menge von Harnkanälchen angefüllt mit einem dichten, durch Blutfarbstoff gelbroth gefärbten, feinfilzigen Gerinnsel. Die Menge desselben in den Kapseln wechselte nicht unbeträchtlich, in einzelnen waren nur Spuren vorhanden, in den meisten eine breite Zone, in vielen

eine so grosse Anhäufung, dass die Capillarknäuel ganz zurücktraten. Die Harnkanälchen wurden zum Theil continuirlich davon ausgefüllt, so dass vollständige Cylinder sich gebildet hatten. Aber das Harnkanälchenepithel war durchaus intakt. In dem interstitiellen Gewebe fanden sich nur die mit rothen Blutkörperchen gefüllten Gefässe. Von der Hand zu weisen ist es daher, dass Hämoglobin durch die Wandung der Harnkanälchen in letztere transsudirt sei, wir müssen vielmehr die Glomeruli als Ursprungsstätte ansehen, zumal ich die Beobachtung machte, dass in der Umgebung leerer Malpighischer Körperchen auch die Harnkanälchen kein Gerinnsel enthielten, dagegen mit demselben gefüllt waren, wenn die zugehörigen Glomeruli die gelbe Masse aufwiesen.

Die Glomeruli selbst waren nur wenig verändert. Eine Ablösung der Epithelien beobachtete ich nicht, dagegen waren alle Zellen geschwellt, besonders die Kerne prominirend, offenbar eine beginnende Glomerulonephritis vorhanden.

So dürfte also, wie für die Albuminurie, so auch für die Hämoglobinurie der Ort für den Durchtritt der abnormen Beimischung in die Glomeruli zu verlegen sein.

Harncylinderbildung.

Ueber die Entstehung der hyalinen Harncylinder, und nur von diesen soll im Folgenden die Rede sein, ist man heute noch keineswegs allgemein einig. Wesentlich stehen sich drei Ansichten gegenüber. Die Einen, an ihrer Spitze Axelkey[82], Oertel[57] und Rovida[21] lassen die fraglichen Gebilde entstehen aus Secretionsprodukten der Epithelien, die Anderen durch Umwandlung der degenerirten und desquamirten Epithelien und die Dritten, ganz allgemein ausgedrückt, aus gerinnenden Exsudaten.

Fast gleichzeitig waren es Oertel und Rovida, die auf das Vorkommen hyaliner Kugeln im Inneren der Harnkanälchen aufmerksam machten und dieselben in Beziehung zur hyalinen Cylinderbildung setzten. Oertel sah die Harnkanälchen mit jenen Plasmakugeln ganz ausgefüllt, die im Zusammenhang standen mit den Epithelien, besonders mit solchen, die zu körnigen Massen zerfallen waren. Rovida beobachtete ganz ähnliche Verhältnisse. Er fand in den Harnkanälchen kleinere und grössere homogene Kugeln, in ihrem Lichtbrechungsvermögen mit den hyalinen Cylindern durchaus übereinstimmend. Weiterhin sah er dann diese Tropfen hervorquellen aus den Epithelien und sich in ihrer Form gegenseitig so beeinflussen, dass sie vielfach polyedrisch, gegenseitig abgeplattet erschienen. Dabei gingen dann die Conturen nicht selten verloren, so dass schliesslich ein hyaliner zusammenhängender Cylinder resultirte. Bartels sah diese Plasmakugeln ebenfalls und illustrirte sie durch eine Figur, die einer Amyloidniere entsprach. Er betont, dass darnach die Entstehung eines Theiles der Harncylinder durch eine Art von Secretion angenommen werden müsse. Er hebt aber weiterhin hervor, dass gewiss nicht alle Arten von Harncylindern auf die Art und Weise zu Stande kämen. Recklinghausen erwähnte auf der

Versammlung deutscher Naturforscher und Aerzte zu Baden-Baden, dass er bei frischen Nephritiden vom Epithel der Harnkanälchen hyaline Kugeln abtropfen sehe, die zur Ausfüllung des Lumens der Harnkanälchen führen und zur Cylinderbildung Veranlassung geben sollten. Weissgerber und Perls heben hervor, dass helle Kugeln von der Beschaffenheit hyaliner Plasmakugeln auch in cylinderfreien Nieren bei Wasserzusatz vorgefunden würden und namentlich an Chromsäurepräparaten. Diese Kugeln hätten aber mit Cylindern sicher nichts zu thun, wie schon daraus hervergehe, dass man sie gar nicht selten auch innerhalb der Cylindermasse selbst liegen sehe, und dass man sie nameutlich zwischen den Epithelien und der Masse des Cylinders als etwas Besonderes erkenne. Das Vorkommen der hyalinen Kugeln in den Harnkanälchen habe auch ich an frischen Nieren vielfach beobachtet, aber — es ist eine normale Erscheinung. Es war mir von jeher aufgefallen, dass in frischen Kaninchennieren hyaline kugelförmige Gebilde in den Harnkanälchen in grosser Menge sich vorfinden. Wenn man von der Niere eines gesunden eben getödteten Kaninchens angefertigte Schnitte ohne allen weiteren Zusatz oder auch in Wasser untersucht, so sieht man nicht selten jene Kugeln in langsamer Bewegung innerhalb der Harnkanälchen. Man beobachtet sie auch im Glomerulus und sieht sie aus diesem mit rollender Bewegung in die gewundenen Kanäle übertreten, hier schieben sie sich über einander hin, drängen sich an einander vorbei, wobei dann die runde Kugelform vielfach umgestaltet, eckig polygonal wird. Gewöhnlich allerdings liegen die Gebilde ruhig, ihre Form dem gegebenen Raume anpassend. Am Rande des Präparates beobachtet man häufig, wie die Kugeln aus den Oeffnungen der Harnkanälchen hervorquellen und in der umgebenden Flüssigkeit umherschwimmen, dann stets durchaus runde Formen bewahrend, oder sie bleiben am Rande des Präparates hängen, oft dichtgedrängt nebeneinander angeordnet und Myelintropfen nicht unähnlich.

Auf Querschnitten der gewundenen Harnkanälchen füllt entweder eine Kugel das ganze Lumen aus, oder es liegen zwei oder mehrere nebeneinander. Dabei scheint es dann oft, als sei der Raum zu enge, denn das Protoplasma der begrenzenden Epithelien ist vielfach der Form der Kugel angepasst, concav eingedrückt. Die Kugeln selbst sind durchaus hyalin, äusserst

schwach schattirt, aber scharf conturirt. Ich habe nicht gesehen, dass zwei nebeneinander liegende zusammengeflossen wären, sie grenzen sich stets scharf gegeneinander ab, sie drücken sich gegenseitig platt, wie das schon erwähnt wurde. Ihre Grösse wechselt nicht eben beträchtlich, ist im Allgemeinen der einer Epithelzelle entsprechend oder bedeutender. Wie gesagt, habe ich sie auch in den Glomerulis stets angetroffen und auf dem Capillarknäuel aufsitzen sehen. Sie werden durch sehr verschiedene Reagentien nicht angegriffen. Ich habe sie in Glycerin untersuchen können, ich sah sie nach Essigsäurezusatz zwar heller werden, aber nicht ganz verschwinden und auch in salpetersaurem Quecksilberoxyd halten sie sich längere Zeit. Bei Aufhebung in Alkohol verschwinden sie völlig.

Ueber das Wesen dieser Kugeln kann ich nur Vermuthungen äussern. Doch das wird aus meinen Beobachtungen, die schon gleich nach dem Tode des Thieres angestellt wurden, hervorgehen, dass sie durchaus normale Bildungen sind, die eben desshalb unmöglich Eiweiss sein können, wogegen auch ihr Verhalten gegen Reagentien spricht. Dass sie aus dem Epithel stammen können, will ich zunächst nicht bezweifeln, wenn sie auch zum Theil sicherlich aus den Glomerulis kommen, aber bestimmte Anhaltspunkte dafür fehlen mir. Die bisherigen Angaben heben den Zusammenhang mit dem Epithel hervor, das Protoplasma derselben soll vielfach auf den Kugeln festhaften und man hat daraus auf ihre Entstehung geschlossen. Aber diese Beobachtungen wurden an pathologisch veränderten Nieren angestellt, an normalen sehe ich einen derartigen Zusammenhang nicht deutlich, will aber wie gesagt, der Annahme, dass sie aus den Epithelien hervorquellen, durchaus nicht entgegentreten. Wir können es uns ja kaum anders denken, als dass wir in den Plasmakugeln einen Theil des normalen Secretes vor uns haben. Ich finde sie auch noch in den geraden Harnkanälchen und vereinzelt in dem Harn des Nierenbeckens, in dem der Blase habe ich vergeblich nach ihnen gesucht. Wenn ich die Nieren erst viele Stunden, einen Tag nach dem Tode untersuchte, waren die Kugeln zwar undeutlich geworden, ihre Conturen weniger scharf, aber sie waren doch stets noch aufzufinden.

Welcher Natur sie aber auch sein mögen, es erscheint mir auf Grund der angeführten Beobachtungen doch sehr zweifelhaft,

ob die Plasmakugeln in irgend welcher Beziehung zur Cylinderbildung stehen.

Auch Aufrecht[2] hebt hervor, dass er hellglänzende kugelige Gebilde in frischen Nieren gesehen habe und dass sie meist in normalen Nieren gefunden würden, in Folge dessen keine pathologische Bedeutung hätten. Aber dagegen muss ich protestiren, dass er sie als Quellungs-Erscheinung der Epithelien auffasst. Dem widerspricht meine ganze oben gegebene Darstellung, in erster Linie die rollende Bewegung in den im Uebrigen ganz intakten Harnkanälchen, das Vorkommen in den Glomerulis, ihr Vorhandensein direkt nach dem Tode, wo an Quellung des Protoplasmas noch gar nicht gedacht werden kann etc.

Der Einwand, dass die unter pathologischen Verhältnissen erscheinenden homogenen Kugeln ganz andere Gebilde seien als die von mir in den Nieren gesehenen, dass sie daher dennoch Cylinderbildung veranlassen könnten, wird wohl nicht im Ernste gemacht werden. Denn anatomisch ganz gleiche Bildungen unter verschiedenen Umständen für etwas Verschiedenes zu halten, geht wohl nicht recht an. Weiterhin dürfte es auch nicht plausibel sein, anzunehmen, die Cylinder seien eben nur das condensirte, unter normalen Verhältnissen ebenfalls abgesonderte Secret, gleichviel welcher Natur, denn allgemein hält man doch wohl die Masse der hyalinen Cylinder für eine Eiweisssubstanz. Ich komme darauf weiter unten noch zurük. Im Verein mit den von Weissgerber und Perls[86] gemachten Einwänden dürften daher meine Beobachtungen genügen, die Entstehung der hyalinen Cylinder aus jenen Plasmakugeln und daher auch aus Secretionsprodukten des Epithels zum Mindesten in Frage zu stellen.

Die zweite Annahme der Entstehung der hyalinen Cylinder durch Verschmelzung der desquamirten und degenerirten Epithelien findet nur noch wenige Anhänger. Die Beobachtung von derartigen Cylindern in wesentlich intakten Harnkanälchen auch in solchen Fällen, wo gar keine Epithelveränderungen vorhergegangen sein können, wie die Anhänger jener Annahme zur Rettung derselben voraussetzen, genügt zur Widerlegung. (Man lese auch die Entgegnung, die Weissgerber und Perls den Angaben von Burkart machen, der ebenfalls die Entstehung der Cylinder durch Umwandlung des Epithels erklärt.)

Es bleibt somit nur die dritte Erklärung übrig, die nämlich,

wonach die Cylinder aus Transsudaten hervorgehen sollen, oder um gleich weniger allgemein zu reden, aus dem transsudirten Eiweiss.

Weissgerber und Perls haben diese Auffassung durch eine ausgedehnte Reihe von Experimenten zu begründen gesucht. Sie engten bei Kaninchen die Nierennvene ein und beobachteten darnach das Auftreten von hyalinen Cylindern in grosser Ausdehnung. Das neben derselben völlig intakte Epithel, das zwischen ihnen und letzteren ohne jeden Zusammenhang mit ihnen vielfach gesehene Vorkommen jener hyalinen Plasmakugeln, bewog die beiden Forscher zu der Annahme, es seien die Cylinder aus dem transsudirten Eiweiss hervorgegangen. Und ich stimme dieser Auslegung durchaus bei. Ferner hat dann neuerdings Voorhoeve[82] eine Reihe experimenteller Untersuchungen veröffentlicht. Er stellte zur Lösung der Frage nach der Cylinderbildung Versuche mit Cartharidine, mit neutralem chromsauren Ammoniak an, er machte einseitige Ureterenunterbindung und ligirte die Arteria oder Vena renalis oder engte vielmehr beide ein. Auch er kommt auf Grundlage einmal des Bestehens der Cylinder neben ganz intaktem Epithel und zweitens des häufigen Fehlens der Cylinder bei fettig degenerirtem Epithel zu der Schlussfolgerung, dass die hyalinen Cylinder durch Umwandlung von Eiweiss entstehen.

Ich selbst habe die Cylinderbildung hauptsächlich studirt an Nieren, deren Arterie temporär abgeklemmt war und komme zu den gleichen Resultaten.

Wenn man eine Nierenarterie $1^1/_2$ Stunden abklemmt, so werden schon wenige Stunden nachher hyaline Cylinder in vielen Harnkanälchen angetroffen. Ihr Auftreten wird immer reichlicher und nach 12 bis 15 Stunden sind weitaus die meisten geraden und gewundenen Harnkanälchen damit versehen. Ich brauche hier nicht zu wiederholen, dass man in den Glomeruluskapseln stets gleichzeitig transsudirtes Eiweiss nachweisen kann. In der ersten Zeit nach wieder eingetretener Circulation trifft man auch in den Harnkanälchen nichts weiter an als die gleiche geronnene Fibrinmasse, d. h. natürlich nach Alkoholerhärtung oder Kochen, denn vor Anstellung dieser beiden Proceduren vermisst man niemals die geschilderten hyalinen Plasmakugeln. In derartigen gehärteten Nieren füllt das Eiweiss die quergetroffenen Harnkanälchen als gleichförmig feinkörnige Masse aus, in den der Länge nach

durchschnittenen ordnet es sich gewöhnlich streifig an, und zwar parallel gestreift zur Wandung der Harnkanälchen. Niemals sah ich schon in so behandelten Nieren noch Plasmakugeln oder auch nur etwas, was als Umwandlungsprodukt derselben hätte angesehen werden müssen. Stets wurde das Lumen bei durchaus intaktem Epithel ganz ausgefüllt durch das Eiweiss. Aber schon in so frühen Stadien fand ich gelegentlich Ausfüllungsmassen der Harnkanälchen, die schon im frischen Zustande der Niere fein granulär auftraten und hier und da schon Uebergänge zur Hyalisirung darboten. Noch deutlicher wurde das nach dem Kochen oder der Alkoholerhärtung. Und noch klarer traten diese Verhältnisse hervor in späteren Stadien, wenn schon hyaline Cylinder deutlich ausgebildet vorhanden waren, überall, wie ich nicht genug betonen kann, neben ganz unverändertem Epithel, welches ja überhaupt in den ersten vier Tagen nach der Abklemmung nennenswerthe Veränderungen nicht bietet. Beim Studium dieser Bilder kann man in der That nicht mehr recht daran zweifeln, dass die hyalinen Cylinder durch Umwandlung transsudirten und in den Harnkanälchen geronnenen Eiweisses zu Stande kommen. Welche Umwandlung im Genaueren das Fibringerinnsel bei der Hyalisirung erfährt, ist freilich nicht ganz klar. Ebensowenig wissen wir etwas von den Momenten, die zur Gerinnung des gelösten Eiweisses beitragen, aber wir können uns sehr wohl denken, dass durch die zeitweise Unterbrechung der Ernährung die Epithelien so gelitten haben, dass entweder ihre directe Einwirkung oder das von ihnen gelieferte abnorme Secret die Gerinnung herbeiführt. Jedenfalls hat eine derartige Vorstellung durchaus nichts Befremdendes.

Die Cylinder finden sich stets zuerst in den Henle'schen Schleifen, danach aber bald auch in den tubuli contorti und zwar schliesslich in der nächsten Umgebung der Glomeruli. Dass diese Reihenfolge eingehalten wird, erklärt sich wohl einfach daraus, dass die ersten in den gewundenen Kanälchen entstehenden Gerinnungsproducte hier nicht gleich liegen bleiben, sondern fortgeschwemmt werden und erst in den engeren Henle'schen Schleifen zur Abscheidung gelangen. Durch Stauung weiter rückwärts füllen sich dann auch die gewundenen Harnkanälchen in relativ kurzer Zeit.

Rovida[71] hat sich genauer mit den chemischen Eigenschaften

der hyalinen Cylinder befasst und kommt zu dem Resultate, dass sie nicht aus Albumin und Albuminaten und aus keinem der bekannten Albuminderivate bestünden, dass sie aber durch ihre chemischen Eigenschaften den letzteren angereiht werden können. Diesen Beobachtungen ist schon von verschiedener Seite widersprochen worden und ich bin im Stande ein Reagens anzugeben, welches uns nicht mehr zweifelhaft lassen kann. Es ist das sogenannte Milonsche Reagens, erhalten durch Auflösen von Quecksilber in kochender Salpetersäure. Dasselbe färbt bekanntlich alle eiweisshaltige Flüssigkeiten roth, ebenso allerdings auch das Mucin. Von letzterem kann aber bei unseren Fibrincylindern nicht die Rede sein. Wenn ich einen feinen Schnitt einer durch Abklemmung der Arterie mit Cylindern versehenen Niere in das Reagens auf einen Objektträger brachte und diesen dann über der Flamme etwas erwärmte, dann bekam ich eine intensiv rothe Färbung der hyalinen Cylinder. Es entstehen auf diese Art ausserordentlich hübsche mikroscopische Bilder. Die auf Querschnitten der Harnkanälchen runden rothen Kugeln heben sich von der bräunlichen Umgebung sehr schön ab, die meisten sind gleichmässig intensiv gefärbt, viele etwas schwächer, letztere sind offenbar solche, die noch im Uebergangsstadium zwischen geronnenen Fibrin und völlig hyalinen Gebilden sich befinden.

Bisher wurde das Milonsche Reagens als mikroscopisches Hülfsmittel nicht verwerthet. Man verwendet es nur zur Untersuchung auf Eiweiss verdächtiger Flüssigkeiten. In denselben entsteht stets ein reichlicher im ersten Augenblick weisser Niederschlag, der aber bald einen rosarothen Schimmer bekommt. Durch Erwärmen auf 60—70° wird die rothe Färbung bedeutend deutlicher. Untersucht man einen derartigen Niederschlag mikroscopisch, so findet man die rothe Farbe nicht wieder, alles hat einen bräunlich schmutzigen Farbenton. Ganz ebenso geht es mit Schnitten normaler Niere. Das unter der Einwirkung des Milonschen Reagens gerinnende Protoplasma ist zwar bei makroscopischer Betrachtung ebenfalls deutlich roth, aber unter dem Mikroscop bietet es nur den gleichen braunen Ton. Wir dürfen daher auch nicht erwarten, dass sich bei mikroscopischer Untersuchung dass in den Glomeruluskapseln und in einzelnen Harnkanälchen als Gerinnsel ausgeschiedene Eiweiss durch rothe Farbe abheben soll. Es verhält sich in dieser Hinsicht dem Zellprotoplasma durch-

aus gleich. Offenbar kommt hier die Undurchsichtigkeit des geronnenen Eiweisses in Betracht, die Lichtbrechung durch alle die einzelnen Granula und Fädchen des Fibrins, die einen gleichmässigen Farbeneindruck verhindern. Sobald diese Momente aufgehoben sind, sobald das Licht durch die hyaline Masse ungehindert hindurchfällt, kommt die rothe Färbung zu Stande. Danach kann wohl kein Zweifel mehr sein, dass die hyalinen Cylinder wirklich aus Eiweiss, wenn auch aus irgendwie modificirtem bestehn.

Fassen wir nun die Gründe zusammen die uns bewegen, die hyalinen Fibrincylinder für umgewandeltes geronnenes Eiweiss und nicht für ein Secretions- oder Umwandlungsprodukt der Epithelien zu halten.

Gegen die Entstehung derselben aus den hyalinen Kugeln, die vielleicht als Secretionsmaterial der Epithelien zu betrachten sind, spricht das normalerweise stetige Vorhandensein eben jener Plasmakugeln und die Beobachtungen von Weissgerber und Perls an pathologischen Nieren.

Gegen die Entstehung aus umgewandelten Epithelien muss der Umstand angeführt werden, dass die hyalinen Cylinder meist neben ganz intakten und auch vorher nicht veränderten Epithel vorkommen.

Für die Entstehung durch Umwandlung geronnenen Eiweisses sind beweisend, die Versuche von Weissgerber und Perls die Experimente von Voorhoeve und meine eigenen Beobachtungen, denen zufolge Uebergänge zwischen einfach aus Fibrin gebildeten und ganz hyalinen Cylindern sich vorfinden. Ferner die Thatsache, dass mit Hülfe des Milonschen Reagens nachgewiesen wurde, dass die hyalinen Cylinder wirklich aus Eiweiss bestehn.

Weitere Beiträge zur Bildung der hyalinen Cylinder.

Nach Abschluss der bisher vorgelegten Arbeit machte ich noch eine Reihe weiterer Beobachtungen über die Bildung der hyalinen Cylinder, die meine vorstehenden Mittheilungen wesentlich ergänzten und bestätigten, die ich daher ausführlicher mitzutheilen nicht verfehle.

Zunächst soll hier noch genauer die Rede sein von der Umwandlung der fibrinösen, durch Gerinnung des gelösten Eiweisses entstandenen Cylinder zu den hyalinen. Untersucht man eine Niere $^1/_2$—1 Stunde nach Aufhebung der Arterienabklemmung, so findet man, wie hervorgehoben, zahlreiche hyaline Cylinder in den Harnkanälchen. Am frischen Objekt sind andere Harnkanälchen noch scheinbar ganz leer, wieder andere enthalten schon geronnenes, fibrillär ausgeschiedenes Eiweiss. Am gekochten Objekt trifft man natürlich die hyalinen Cylinder wieder an, aber jetzt sind alle übrigen Harnkanälchen mit der gleichen filzigen Masse ausgefüllt, wie die Kapseln der Glomeruli. Die mit hyalinen Cylindern versehenen Lumina liegen gewöhnlich nicht nahe an den Glomerulis, sondern etwas von ihnen entfernt und meist gruppenweisse, diese Gruppen sind dann weiterhin umgeben von den mit Fibrin gefüllten Oeffnungen. Es erklärt sich diese Anordnung aus der oben gegebenen Darstellung von der räumlichen Ausbreitung der Cylinderbildung. Verfolgt man nun die allmähliche Hyalisirung des Fibrins, so gestaltet sich der Process folgendermassen. Ursprünglich wird das Eiweiss durch irgend welche unten näher zu besprechende Momente gefällt. Es scheidet sich als fibrilläre Masse aus, deren einzelne Fibrillen mit der Längsrichtung des Harnkanälchens verlaufen. Offenbar kommt diese Struktur dadurch zu Stande, dass das Harnwasser zwischen den Fibrillen abfliessend, dieselben mit

sich reisst und sie parallel mit der Stromrichtung stellt. Aber diese Anordnung bleibt nicht lange bestehen, es verliert sich die Längsstreifung des ausgeschiedenen Eiweisses dadurch, dass die einzelnen Fasern sich in Körner auflösen und so füllt allmählich eine aus lauter feinkörnigen Elementen bestehende Masse die Harnkanälchen aus. Diese Elemente werden nun zunächst immer kleiner und gleichmässiger, schliesslich erkennt man nur noch allerfeinste Pünktchen, die aber nun rasch in dem weiteren Hyalisirungsprocess verloren gehn. Zuweilen kommt letzterer Vorgang schon zur Ausbildung, wenn die Körnelung des Fibrins noch wohl erhalten ist, dann bildet sich gleichsam eine hyaline Grundsubstanz aus, in welcher die immer spärlicher werdenden Körner eingelagert sind, in welcher sie aber in weiterem Verlaufe völlig aufgehn. Ich machte die Beobachtung, dass die ersten hyalinen Cylinder sich stets in den dicht unter der Nierenoberfläche gelegenen Kanälchen ausbildeten. Man muss wohl annehmen, dass hier die Fortbewegung des Harnkanälcheninhaltes langsamer von Statten geht, so dass die Fibrinausscheidungen rascher erfolgen, als im übrigen Parenchym, wo die Henleschen Schleifen den Anfang machen.

Ich versuchte nun weiterhin noch strikter zu beweisen, dass die Cylinder nicht allein geronnenes und hyalisirtes Eiweiss sind, sondern dass dieses Eiweiss dasselbe ist, was vorher durch die Glomeruli ausgeschieden wurde. Ich kam auf den Gedanken, die Ausscheidung des Carmins durch die Nieren zu benutzen, um aus dem Verhältniss des ausgeschiedenen Farbstoffes zu den gleichzeitig sich bildenden Cylindern Schlüsse zu gewinnen.

Bekanntlich wird es von allen Seiten als feststehend angesehn, dass das Carmin normalerweise durch die Harnkanälchenepithelien ausgeschieden wird und als körnige Substanz im Lumen der Kanäle erscheint. Ich dachte nun, es würde, falls das die Cylinder bildende Eiweiss aus den Epithelzellen stammte, das körnige Carmin jenen Gebilden gleichmässig beigemischt sein, falls das Eiweiss aus den Glomerulis käme, der Farbstoff die Cylinder rings umgeben. Ich liess bei dieser Ueberlegung ausser Acht, ob nicht das injicirte Carmin unter den pathologischen Bedingungen vielleicht durch die Malpighischen Körperchen ausgeschieden würde, und zog diesen Umstand desshalb nicht in Berechnung, weil Litten[45] ausdrücklich betont hat, dass er in den durch Abklemmung entzündeten Nieren ebensowenig jemals das Carmin

habe durch die Glomeruli austreten sehen, wie unter normalen Verhältnissen. Litten hatte diese Beobachtung zu verwerthen gesucht in dem Sinne, dass die Wandung der Glomerulusgefässe nach der Arterienabsperrung zunächst ebenso beschaffen sei, wie in der Norm, dass daher die Albuminurie nur aus veränderten Circulationsbedingungen, nicht aus der Aenderung der Capillarwand erklärt werden könne.

Ich stellte nun meine Versuche in der Weise an, dass ich einem Kaninchen die Arteria renalis $1^1/_2$ Stunden abklemmte, dann $^3/_4$ Stunden lang die Circulation ruhig verlaufen liess und nun Carminlösung in die Vena jugularis injicirte. Ich hatte dabei die Unvorsichtigkeit begangen, die Lösung des Farbstoffes zu frisch zu injiciren, d. h. mit zu grossem Ammoniakgehalt. Das Thier starb in Folge dessen nach circa 7 Minuten unter heftigen Krampfanfällen. Aber gerade dieser unvorhergesehene Umstand trug wesentlich zur Vervollständigung meiner Beobachtungen bei.

Von der gesunden sowohl wie der kranken Niere wurde die Hälfte gekocht, die andere in Alkohol gebracht. Die Ausscheidung des Carmins in jener hatte schon begonnen, es fand sich schon an vielen Stellen körniges Carmin im Lumen der Harnkanälchen, aber noch keine continuirliche Ausfüllung, wieder ein Beweis, dass die einzelnen Harnkanälchen, ja die einzelnen Abschnitte der Harnkanälchen nicht stets gleichzeitig arbeiten, sondern die einen früher, die anderen später, oder vielleicht für lange Zeit gar nicht.

Ueber das Resultat in den kranken Nieren war ich nun sehr überrascht. Nirgendwo fand ich im Harnkanälchenlumen körniges Carmin, aber ganz so fleckweise wie in dem gesunden Organ waren in einzelnen Abschnitten der tubuli contorti die Kerne der Epithelien intensiv roth gefärbt und zwar stets auf so lange Strecken, dass mehrere Querschnitte der Windungen mit der Kernfärbung nebeneinander lagen, also Gruppen bildeten, die von einander durch ganz ungefärbte Querschnitte getrennt waren. In vielen Harnkanälchen waren hyaline Cylinder vorhanden, aber durchaus farblos, ebenso farblos war das in den übrigen Kanälen ausgeschiedene Fibrin. Merkwürdigerweise waren die Lumina der Abschnitte, in denen die Kernfärbung hervortrat, weit schwächer mit geronnenem Eiweiss gefüllt, als die Anderen.

Das Auffallendste war aber, dass das in den Glomerulus ausgeschiedene Fibrin roth gefärbt war und zwar

gleichmässig roth als wenn es in Carminlösung gelegen hätte, nicht etwa durch eingelagerte Farbkörnchen gefärbt. Die Erklärung für diese Erscheinung konnte nur so gegeben werden, dass mit dem transsudirten Eiweiss gleichzeitig Carmin durch die Gefässwand der Capillarknäuel getreten war. Die kurze Dauer der Sekretion, veranlasst durch den baldigen Tod des Thieres, hatte das gefärbte Sekret noch nicht in die Harnkanälchen übertreten lassen, so dass in diesen alles Fibrin noch ungefärbt war. Bemerkenswerth ist ferner, dass das Eiweiss in den Kapseln feinkörniger sich ausgeschieden hatte, als das gewöhnlich der Fall ist. Diese Beobachtung stellt also fest, dass das injicirte Carmin unter pathologischen Bedingungen auch durch die Glomeruli austritt.

Aber noch anderweitige Schlüsse lassen sich aus diesem Befunde ziehen.

Einmal ist meinen Schlussfolgerungen, die ich aus der Gerinnung von Eiweiss in den Kapseln der Glomeruli für den Ort des Eiweissaustrittes aufstellte, entgegengehalten worden, sie seien deshalb nicht streng zwingend, weil das Eiweiss eventuell auch aus den Harnkanälchen in die Glomeruli zurückgestaut sein könnte. Abgesehen davon, dass eine solche Rückstauung bei dem beständigen kräftigen Wasserstrom aus den Malpighischen Körpern nicht wohl denkbar wäre, bringt der Umstand, dass das Eiweiss durch Carmin gefärbt ist, die völlige Bestätigung meiner Schlüsse. Denn da in den Harnkanälchen noch kein gefärbtes Eiweiss sich befindet, kann das in den Kapseln befindliche auch nur aus dem Gefässknäuel stammen.

Zweitens liefert der Umstand, dass unter pathologischen Verhältnissen mit dem Eiweiss auch Carmin durch den Glomerulus ausgeschieden wird, mir eine willkommene Unterstützung für meine obige Darstellung über den Grund des Eiweissaustrittes. Wenn in der Norm kein Carmin durch die Glomeruli ausgeschieden wird, dann muss in der entzündeten Niere, in der diese Ausscheidung ja stattfindet, die Gefässwandung eine Strukturveränderung erlitten haben, und von einer solchen machte ich ja die Albuminurie abhängig. Wie schon bemerkt, glaubte Litten aus seinen Carmininjectionen das Gegentheil schliessen zu dürfen, allein seine negativen Beobachtungen bezüglich der Carminausscheidung erklären sich daraus, dass

Drittens das gelöst in das Blut gebrachte Carmin zwar durch die Harnkanälchen körnig, durch die Glomeruli aber gelöst ausgeschieden wird. Sucht man daher in nicht gekochten Nieren sich über den Ausscheidungsort zu informiren, so wird man in den Glomerulis vergebens nach dem Farbstoff suchen, da der flüssige Inhalt der Kapseln im Schnitte natürlich ausfliesst. Aus dieser Betrachtung lässt sich aber weiterhin mit Wahrscheinlichkeit folgern, dass die Epithellage des Glomerulus keine specifischen Functionen ausübt, denn nach Analogie der Harnkanälchenepithelien musste das Carmin auch durch jene Lage körnig ausgeschieden werden. Freilich wird man einwenden, durch die $1^1/_2$ stündige Abklemmung haben die Epithelien ihre functionelle Eigenschaft eingebüsst, allein dem halte ich die Ergebnisse des folgenden Versuches entgegen, in welchem in den Harnkanälchen sich körnig ausgeschiedenes Carmin auch in einer abgeklemmten Niere vorfand. Es ist doch anzunehmen, dass das Epithel der tubuli contorti durch die Ernährungsstörung ebenso leiden würde, wie das Glomerulusepithel, dass durch dasselbe also das Carmin jetzt ebenfalls gelöst transsudiren würde.

Der zweite Versuch nun wurde in der Weise angestellt, dass 35 Minuten nach aufgehobener Arterienabklemmung die Carmininjectionen begannen und das Thier annähernd eine Stunde später getödtet wurde. Es fand sich die Harnblase prall mit dunkelrothem Urin gefüllt. Die gesunde Niere war nur noch schwach roth gefärbt und es liess sich in ihr nur noch vereinzelt körnig secernirtes Carmin nachweisen. Offenbar also war die weitaus grösste Menge des infundirten Farbstoffes bereits aus der Circulation wieder entfernt. Die abgeklemmte Niere war bedeutend grösser als jene und noch intensiver roth gefärbt. Auch hier ergab die Untersuchung an den meisten Stellen nur die Anwesenheit etwas körnigen Carmins neben Ausfüllung der Harnkanälchen und Glomeruluskapseln mit geronnenen Eiweiss. In diesen Bezirken hatte also ebenfalls die Ausscheidung des Farbstoffes aufgehört. Andere Parthien aber, die sich auch makroscopisch durch intensivere Röthung auszeichneten, enthielten in ihren gewundenen Harnkanälchen rothe Cylinder. Diese waren grösstentheils gebildet aus fibrinöser Masse, die durch das Carmin gleichmässig roth gefärbt war. Daneben waren dann allerdings auch, aber in geringerer Anzahl, hyaline Cylinder vorhanden und zwischen beiden

Formen alle, trotz der Carminfärbung leicht erkenntlichen oben skizzirten Uebergänge. Die Kapseln der Glomeruli waren in weitaus grösster Anzahl schon wieder mit farblosen Eiweiss ausgefüllt, nur ganz vereinzelt traf ich noch solche mit rothem Inhalt, wie bei dem ersten Versuche.

Wichtig ist bei diesem Experimente besonders der Umstand, dass die Cylinder durch Carmin so gefärbt waren, als hätten sie in der Farblösung längere Zeit gelegen, dass keine Spur von Farbstoffkörnchen an ihnen zu finden war, dass dagegen neben ihnen in den Harnkanälchen und besonders an den cylinderfreien Parthien gekörntes Carmin ausgeschieden war. Diese Verhältnisse könnten unmöglich dann vorhanden sein, wenn die Cylinder ein Sekretionsprodukt der Epithelien wären, denn dann müssten sie durchsetzt sein mit Farbstoffpartikelchen, letztere dürften aber nicht neben ihnen liegen. Unsere gesammten Befunde beweisen daher, dass die Bildung der hyalinen Cylinder zu Stande kommt durch Gerinnung des durch die Glomeruli ausgeschiedenen Eiweisses und die Hyalisirung desselben.

Interessant ist weiterhin die Beschaffenheit des Harns. Wie angegeben, war derselbe von dunkelrother Farbe. Bei der mikroscopischen Untersuchung fanden sich nun massenhafte Cylinder. Ein kleinerer Theil von diesen, wahrscheinlich solche, die aus der gesunden Niere abzuleiten sind, bestand aus aneinandergelagerten Carminkörnchen. Den grössten Theil aber bildeten die fibrinösen und hyalinen Eiweisscylinder. Durch Vergleichung der einzelnen Gebilde liess sich auch hier sehr schön der Uebergang von den aus faserigen Fibrin bestehenden zu den hyalinen Cylindern verfolgen. Alle waren intensiv dunkelroth gefärbt und von sehr verschiedener Länge und wechselndem Caliber. Die fibrinösen Cylinder waren deutlich längsstreifig, deutlich aus faserig geronnenen Fibrin zusammengesetzt. Gans ebenso, wie ich dass innerhalb der Harnkanälchen sah, wird diese Masse nun immer feinkörniger und schliesslich ganz homogen. Die Cylinder letzterer Sorte waren allerdings weniger zahlreich, als die anderen. Offenbar war die Eiweissausscheidung so reichlich erfolgt, dass durch den nachdrängenden Secretionsstrom die im Harnkanälchenlumen kaum geronnenen Massen gleich wieder weiter gedrängt wurden und so die Hyalisirung nur selten völlig zu Stande kam. Es wirft

diese ganze Erscheinung ein Licht auf die Schnelligkeit der Cylinderbildung. Nachdem etwa $^1/_4$ Stunde nach Injection des Carmins die Bildung der ersten gefärbten Cylinder stattfand, war schon nach annähernd einer Stunde die ganze Masse dieser neugebildeten Elemente wieder aus der Niere entfernt und durch nachrückendes ungefärbtes Fibrin ersetzt.

Es fragt sich nun weiterhin, welchen Umständen wir es zuzuschreiben haben, dass die Gerinnung des ausgeschiedenen Eiweisses sowohl wie die Hyalisirung zu Stande kommt. Da die Gerinnung nicht in den Glomeruluskapseln, sondern erst in den Harnkanälchen auftritt, so muss der Grund für dieselbe mit Wahrscheinlichkeit in die andersartige Einwirkung der Epithelien, in die veränderte Beschaffenheit ihrer Produkte gelegt werden. Vielleicht ist aber auch das nicht einmal nöthig, vielleicht würden auch die normalen Verhältnisse im Inneren der Harnkanälchen das aus dem Blute transsudirte Eiweiss zur Gerinnung bringen. Aber darüber fehlt uns die Erfahrung, da wir in ganz normalen Nieren eine derartige Transsudation eben nicht kennen. Wenn man Bluteiweiss in die Circulation bringt, wird es ja nicht durch die Niere ausgeschieden. Wie dem aber auch sein mag, mit Wahrscheinlichkeit darf wohl an die saure Reaktion des Nierengewebes als an das veranlassende Moment für die Cylinderbildung gedacht werden. Es reagirt ja das Nierengewebe auch bei Thieren mit Secretion eines alkalischen Harnes sauer. Ich habe mich zu vergewissern gesucht, in wie weit für den Hyalirungsprocess die saure Beschaffenheit einer Eiweisslösung in Betracht kommt. Wenn man nämlich Hühnereiweiss in Wasser löst und durch Kochen zur Gerinnung bringt, dann scheidet es in Flocken aus, die unter dem Mikroscop deutlich aus feinsten Körnchen zusammengesetzt sind. Ebenso feinkörnig ist die feste Masse des Eiweisses gekochter Eier. Setzte ich nun aber zu einer Hühnereiweisslösung Essigsäure, dann gerann beim Kochen das Eiweiss völlig hyalin und färbte sich mit Milon'schem Reagens ganz so, wie ich das oben für die hyalinen Cylinder im Harnkanälchenlumen angegeben habe. Somit darf man wohl mit Recht daran denken, dass die saure Reaction des Nierengewebes die Hyalisirung der Cylinder bedingt.

Im Vorstehenden glaube ich für die Entstehung der hyalinen Cylinder Anhaltspunkte gebracht zu haben, die es im Verein mit

den im vorherigen Abschnitt mitgetheilten absolut sicher stellen, dass ihre Bildung zu Stande kommt durch Gerinnung und Hyalisirung des aus den Glomerulis stammenden Eiweisses. Recapituliren wir noch die neu gewonnenen Gründe:

1) Unter pathologischen Verhältnissen transsudirt gelöst in das Blut gebrachtes Carmin mit dem Eiweiss durch die Glomeruli. Letzteres wird durch die Farbstoffe geröthet und kann so leicht in den Glomeruluskapseln nachgewiesen werden, und zwar dann schon, wenn in den Harnkanälchen noch kein gefärbtes Eiweiss sich findet.

2) Diesses gefärbte Eiweiss füllt nun weiterhin alle Harnkanälchen aus und kommt hier wahrscheinlich auf Grund der sauren Reaktion der umgebenden Epithelien zur Gerinnung und zur Hyalisiruug. Letzterer Process kann in seinen einzelnen Stufen genau und bequem verfolgt werden.

3) Die Harnkanälchenepithelien scheiden auch in abgeklemmt gewesenen Nieren das Carmin körnig aus und diese Farbstoffpartikel lassen sich überall neben den durch gelöstes Carmin gefärbten Cylindern im Lumen der Harnkanälchen nachweisen. Alle diese Verhältnisse würden nicht erklärlich sein, falls die Cylinder Ausscheidungsprodukte der Epithelien wären.

LITERATUR

über

Nephritis und Albuminurie.

Die Lehrbücher sind in das nachfolgende Verzeichniss nicht aufgenommen, ebensowenig rein klinische Arbeiten über unseren Gegenstand.

1) Ackermann, Ein Fall von parenchymatöser Nephritis mit Retention der Cylinder in den Nierenkelchen und im Nierenbecken. Deutsch. Arch. f. klin. Medic. Bd. 10. S. 298.
2) Anfrecht, Die diffuse Nephritis. Berlin 1879.
3) —— Die Entstehung der fibrinösen Harncylinder und die parenchymatöse Entzündung. Medic. Centralblatt 1878. Nr. 19.
4) —— Zur Pathologie der Nephritis. Deutsche medic. Wochenschrift 1878. Nr. 36, 37.
5) Bartels, Klinische Studien über die verschiedenen Formen von chronischen diffusen Nierenerkrankungen. Volkmanns Sammlung. Nr. 25.
6) Bayer, Ueber den Ursprung der sogenannten Fibrincylinder des Urins. Deutsch. Arch. f. Heilkunde 1868. S. 136.
7) Beckmann, Zur Kenntniss der Niere. Virch. Arch. Bd. 11 S. 50 u. 121.
8) Becquerel und Vernois, Traité des maladies des reins et des altérations pathologiques de l'urine. Paris 1875.
9) Beer, Die Bindesubstanz der menschlichen Niere. Berlin 1859.
10) Boogard, De renum in Morbo Brighti structura penitiore. Rotterdam 1847.
11) Buchwald und Litten, Ueber die Strukturveränderung der Niere nach Unterbindung der Vene. Virch. Arch. Bd. 66. S. 145.
12) Buhl, Mittheilungen aus dem pathologischen Institut zu München. 1878. S. 52.
13) Burkart, Die Harncylinder. Berlin 1874.
14) Bright, Reports of medic. cases. London 1827.
15) Christison, On granular degeneration of the kidney. Edinb. 1839.

16) Edlefsen, Beiträge zur Kenntniss der Eiweissstoffe des Harns. Deutsch. Arch. f. klin. Med. Bd. 7. S. 67.

17) Fischer, Ueber die Commotio cerebri. Sammlung klinischer Vorträge. No. 27. S. 134.

18) Frerichs, Die Bright'sche Nierenkrankheit. Braunschweig 1851.

19) Friedländer, Ueber Herzhypertrophie. Arch. f. Physiol. 1881.

20) Gerhardt, Ueber die Eiweissstoffe des Harns. Deutsch. Arch. für klin. Medic. Bd. 5. S. 212.

21) Gergens, Ueber die toxische Wirkung der Chromsäure. Arch. für exper. Pathologie und Pharmakologie. Bd. VI. 1876.

22) Grainger-Stewart, A practical treatise on Bright's diseases of the kidney. Sec. Edit. Edinb. 1871.

23) Grawitz und Israel, Experimentelle Untersuchungen über den Zusammenhang zwischen Nierenerkrankung und Herzhypertrophie. Virch. Arch. Bd. 77. S. 315.

24) Gull und Sutton, Medic.-chirurg. Transactions. 1852. IV. S. 273.

25) Henle, Zeitschrift für rationelle Medicin. Bd. I. S. 68.

26) —— Handbuch der systematischen Anatomie des Menschen. Bd. 2. S. 318.

27) Herrmann, Zeitschrift für rationelle Medic. Bd. 17. S. 25.

28) —— Ueber den Einfluss der Blutverdünnung auf die Sekretion des Harns. Virch. Arch. Bd. XVII. S. 451.

29) Huppert, Albuminurie, ein Symptom des epileptischen Anfalles. Virch. Arch. Bd. 59. S. 385.

30) Jaccoud, Des conditions pathogéniques de l'albuminurie. Paris 1860.

31) Johnson, Die Krankheiten der Niere, übers. von Schütze. Quedlinburg 1854.

32) Key, Om de s. k. Tubularafgjutringarnas etc. Stockholm 1863.

33) Kjerulf, Zeitschrift für ration. Medic. Bd. III. S. 279.

34) Knoll, Ueber die Beschaffenheit des Harns nach Splanchnicussection. Eckhards Beiträge zur Anat. und Physiologie VI. 3. S. 39.

35) Langhans, Ueber die Veränderungen der Glomeruli bei Nephritis nebst Bemerkungen über die Entstehung der Fibrincylinder. Virch. Arch. Bd. 76. S. 85.

36) Lassar, Ueber den Zusammenhang von Hautrespiration und Albuminurie. Virch. Arch. Bd. 47. S. 157.

37) Lecorché, Traité des maladies des reins et des altérations pathologiques de l'urine. Paris 1875.

38) Lehmann, Ueber die durch Einspritzungen von Hühnereiweiss in's Blut hervorgebrachte Albuminurie Virch. Arch Bd. XXX. S. 125.

39) —— Zur Chemie des Eiweissharns. Virch. Arch. Bd. 56. S. 125.

40) Leyden und Munck, Nierenaffection bei Schwefelsäurevergiftung. Virch. Arch. Bd. 22. S 237.

41) —— Klinische Untersuchungen über Morbus Brightii. Zeitschrift für klin. Medic. Bd. II. S. 133.

42) Letzerich, Ueber Nephritis diphtheritica. Virch. Arch. Bd. 55. S. 324.

43) Litten, Ueber die Einwirkung erhöhter Temperatur auf den Organismus. Virch. Arch. Bd. 70. S. 10.

44) —— Ueber Scharlachnephritis. Charité-Annalen IV.

45) —— Ueber functionelle Alteration der Nierengefässe und die dadurch bedingte Albuminurie. Medic. Centralblatt 1880 Nr. 9.

46) —— Sitzungsberichte der Berliner medic. Gesellschaft 29. Mai 1878.

47) Mayer, Ueber die Bedeutung der Gerinnsel im Harn für Nierenerkrankung. Virch. Arch. Bd. V. S. 199.

48) Meissner, Berichte über die Fortschritte der Anatomie und Physiologie im Jahre 1863. S. 328.

49) Meyer, Archiv für physiologische Heilkunde 1844.

50) Mosler, Neuropathische Entstehung der einfachen Harnruhr durch Meningitis cerebrospinalis, durch Trauma, durch Syphilis. Virch. Arch. Bd. 58. S. 44.

51) —— Untersuchungen über den Uebergang von Stoffen in die Galle. Virch. Arch. Bd. XIII. S. 185.

52) Munk, Ueber Circulationsstörungen in den Nieren. Berliner klin. Wochenschrift 1864 Nr. 34. S. 333.

53) —— und Leyden, Die acute Phosphorvergiftung. Berlin 1865.

54) Nothnagel, Harncylinder beim Icterus. Deutsch. Arch. für klin. Medic. Bd. 12. S. 326.

55) Nussbaum, Pflügers Archiv 1878.

56) Obermüller, Beiträge zur Chemie des Eiweissharns. Inauguraldissertation. Nürnberg 1873.

57) Oertel, Experimentelle Untersuchungen über Diphtherie. Deutsch. Arch. für klin. Medic. Bd. 8. S. 242.

58) Overbeck, Ueber den Eiweissharn. Wiener Sitzungsberichte. Bd. XLVII. II. Abtheil. S. 189.

59) Platen, Experimentelles über fettige Degeneration der Nierenepithelien. Virch. Arch. Bd. 71. S. 31.

60) Ponfick, Anatomische Veränderung der Nieren bei Typhus recurrens. Virch. Arch Bd. 60. S. 160.

61) Posner, Studien über pathologische Exsudatbildungen. Virch. Arch. Bd. 79. S. 311.

62) —— Centralblatt für die medic. Wissenschaften 1879. Nr. 29.

63) Rapp, Eine Beobachtung von Morbus Brighti im Stadium urämicum. Virch. Arch. Bd. IV. S. 471.

64) Reinhardt, Charité-Annalen I. 1850.

65) Ribbert, Ueber die Eiweissausscheidung durch die Nieren. Centralblatt für die medicin. Wissenschaften. 1879. Nr. 47.

66) Roberts, A practical treatise on urinary and renal diseases including urinary deposits. Third. edit. London 1876 p. 346.

67) Robin, Des causes du passage de l'albumine dans les urines. Comptes rendus de l'Academie des sciences 1851.

68) Robinson, Med.-chirurgical Transactions XXVI. 15.

69) Rosenstein, Die Pathologie und Therapie der Nierenkrankheiten. S. 29.
70) —— Virch. Arch. XIV p. 110.
71) Rosenthal, Ueber Albuminurie bei Inanition. Wiener med. Wochenschrift 1864. S. 365. Schmidts Jahrbücher Bd. 125. S. 279.
72) Rovida, Ueber das Wesen der Harncylinder. Moleschotts Untersuchungen zur Naturlehre des Menschen und der Thiere. Bd. 11. S. 1.
73) Runeberg, Zur Frage des Vorkommens der Albuminurie bei gesunden Menschen. Arch. f. klin. Med. Bd. 26. Heft 3.
74) —— Pathogenetische Bedingungen der Albuminurie. Deutsch. Arch. f. klin. Med. Bd. 23. S. 41 u. 225.
75) Semmola, Recherches sur la pathologie et le traitement de l'albuminurie. Refer. in Arch. générales 1867. Tom. II. p. 616.
76) Senator, Ueber die im Harn vorkommenden Eiweisskörper und die Bedingungen ihres Auftretens bei den verschiedenen Nierenkrankheiten, über Harncylinder und Fibrinausscheidung. Virch. Arch. Bd. 60. S. 476.
77) Stokvis, Recherches expérimentales sur les conditions pathogéniques de l'albuminurie. Journ. de méd. de Bruxelles 1867. Vol. 45 p. 22.
78) Thoma, Zur Kenntniss der Circulationsstörungen der Niere bei chronischer interstitieller Nephritis. Virch. Arch. Bd. 71. S. 227.
79) Thomas, Klinische Studien über die Nierenerkrankungen bei Scharlach. Arch. für Heilkunde. Bd. 11. S. 130.
80) Valentin, Repertorium für Anatomie und Physiologie 1837. S. 290 ff. und folgender Jahrgang.
81) Virchow, Ueber parenchymatöse Entzündung. Virch. Arch. Bd. 4. S. 315.
82) Voorhoeve, Ueber das Entstehen der sogenannten Fibrincylinder. Virch. Arch. Bd. 80. S. 247.
83) Wagner, Beiträge zur Kenntniss des acuten Morbus Brighti. Deutsch. Arch. für klin. Medic. Bd. 25. Heft 6.
84) —— Beiträge zur Kenntniss des chronischen Morbus Brighti. Arch. für klin. Med. Bd. 27. Heft 3.
85) Weigert, Die Brightsche Nierenerkrankung vom pathologisch-anatomischen Standpunkte. Sammlung klin. Vorträge Nr. 162 u. 163.
86) Weissgerber und Perls. Beiträge zur Entstehung der sogenannten Fibrincylinder nebst Bemerkungen über Mikrokoccenanhäufung in der Niere bei Blutstauung. Arch. für experim. Pathologie und Pharmakologie. Bd. 6. S. 113.
87) Westphal, Ein Beitrag zur Kenntniss der Wasserabscheidung durch die Nieren. Virch. Arch. Bd. XVIII. S. 509.
88) de Witt, Albuminuria as a Symptom of the Epileptic Paroxysm. American Journal of the Medical Science 1875 p. 460.
89) Wittich, Beiträge zur Anatomie der gesunden und kranken Niere. Virch. Arch. Bd. III. S. 142.

90) Wundt, Ueber den Kochsalzgehalt des Harns. Erdmanns Journal. Vol. 59. S. 359.
91) Ziegler, Ueber die Ursachen der Nierenschrumpfung. Arch. f. klin. Med. Bd. 28. Heft 6.
92) Zielonko, Ueber den Zusammenhang zwischen Verengerungen der Aorta und Erkrankungen des Nierenparenchyms. Virch. Arch. Bd. LXI. S. 267.

Erklärung der Tafel.

Fig. 1. Normaler Glomerulus mit farblosem Leim injicirt. Nur in einer grösseren Schlinge bei a ein Kern in der Wandung.

Fig. 2. Typische Glomerulonephritis mit Ansammlung sehr reichlicher desquamirter Zellen.

Fig. 3. Eine Epithelzelle des Glomerulus im frischen Zustande mit fingerförmigen Ausläufern.

Fig. 4. Schwellung sämmtlicher Epithelien des Gefässknäuels eines Glomerulus, eine Stunde nach Abklemmung der Nierenarterie.

Fig. 5. Reichliche Eiweissausscheidung und epitheliale Desquamation bei beginnender Scharlachnephritis.

Fig. 6. Interstitielle Nephritis. Kapsel des Glomerulus mit Eiweiss und abgefallenen Epithelien gefüllt. Im Hilus des Gefässknäuels um die eintretenden Gefässe reichliche zellige Infiltration.

Fig. 7. Interstitielle Nephritis. (Derselbe Fall wie in Fig. 6.) Die Glomeruli kernlos nur aus streifiger glänzender Masse bestehend. Bei a ein frischeres Stadium, bei b ein vorgeschritteneres, beide ohne sclerotische Kapselverdickung.

INHALT.

Seite

Einleitung 1
Normale Struktur des Glomerulus 4
a. Kerne der Gefässwandung des Glomerulus 5
b. Epithel des Glomerulus 6
Wesen der Glomerulonephritis 7
a. Bisherige Beobachtungen. 7
b. Capillarkernwucherung 8
c. Epitheldesquamation 12
d. Wucherung des Kapselepithels. 14
e. Albuminurie bei Glomerulonephritis. 21
Glomerulonephritis als Begleiterscheinung aller diffusen Nephritiden . 22
a. Morbus Brighti 22
b. Interstitielle Nephritis. 28
Schrumpfung der Glomeruli 28
c. Amyloidniere 37
d. Harnstauung 37
e. Venöse Stauung 38
f. Phthisis renalis 39
g. Einzelfall 40
Glomerulonephritis als einleitender Process sämmtlicher Nephritiden . 40
I. Anatomisches. 40
a. Scharlach 40
b. Hydronephrose 44
c. Verbrennung der Haut. 44
II. Experimentelles. 45
a. Phosphorvergiftung. 46
b. Carbolsäurevergiftung 47
c. Abklemmung der Nierenarterie 47
Schlussfolgerungen. 50
Albuminurie 62
Hämoglobinurie. 71
Harncylinderbildung 73
Weitere Beträge zur Bildung der hyalinen Cylinder 81
Literaturverzeichniss 89
Erklärung der Tafel 93

Leipzig.

Druck von Fischer & Wittig.

Fig. 1.

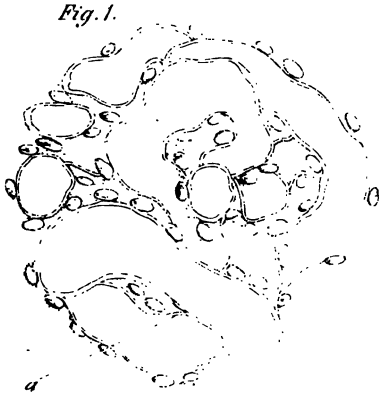

Fig. 3.



Fig. 4.

Fig. 5.

Fig. 6.



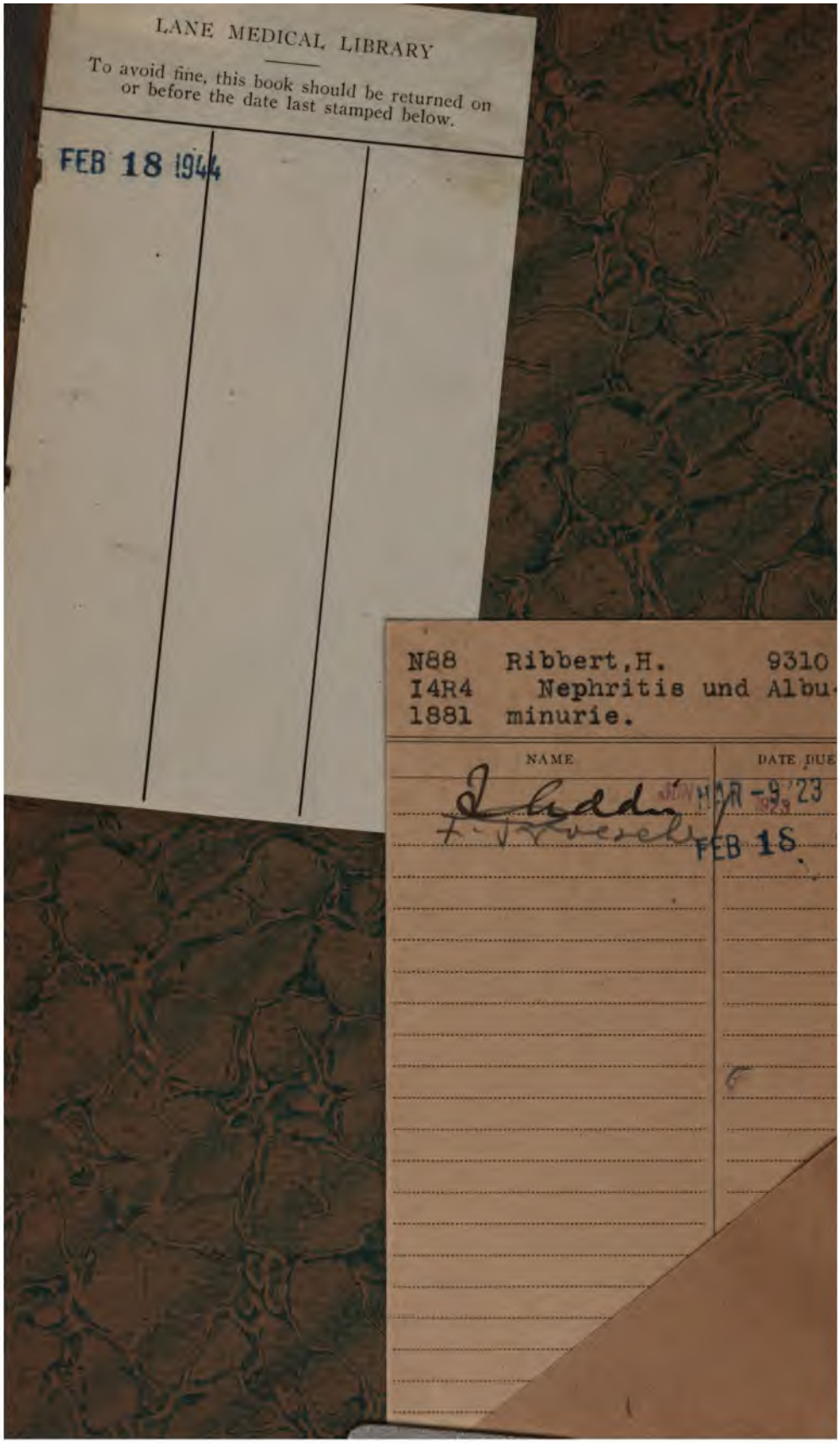
LANE MEDICAL LIBRARY

To avoid fine, this book should be returned on or before the date last stamped below.

FEB 18 1944

N88 Ribbert,H. 9310
I4R4 Nephritis und Albu-
1881 minurie.

NAME

DATE DUE

JAN 22 '23

FEB 18